Aus der chirurg. Abteilung des k. Garnisonlazarets München.

Zur Casuistik der knöchernen Orbitaltumoren.

Inaugural-Dissertation,

welche

nebst den beigefügten Thesen

mit Genehmigung

der Hohen medicinischen Fakultät der Königl. Universität Breslau

zur

Erlangung der Doctorwürde

in der

Medicin, Chirurgie und Geburtshilfe

am

Donnerstag, den 1. März 1900, mittags 12½ Uhr

im Musiksaale der Universität

öffentlich verteidigen wird

Felix Miodowski,

Volontärassistent am kgl. pathol. Institut der Universität.



Opponenten:

Drd. med. Max Marbe,

Volontärarzt an der kgl. Universitäts-Augenklinik.

Drd. med. Ernst Mühsam,

Einj.-freiw. Arzt im K. 4. Niederschlesischen Infanterieregiment No. 51.

BRESLAU, 1900.

Druck von Th. Schatzky, Neue Graupenstrasse No. 5.

Genehmigt zum Druck auf Antrag des Referenten
Herrn Prof. Dr. Uhthoff.

C. Hasse, Prodekan.

Meinen lieben Eltern.

Digitized by the Internet Archive
in 2026

https://archive.org/details/IA41546309_0048

Die Knochengeschwülste der Orbita zerfallen in solche, welche rein orbitalen Ursprungs sind, und solche, welche in einer der Nasennebenhöhlen entstanden, nach Usurierung der die Orbita begrenzenden Höhlenwand in der Augenhöhle ihre Weiterentwickelung nehmen. Grünhoff[1]), der in einer Dissertation im Jahre 1861 wohl die erste Zusammenstellung von „Knochenauswüchsen der Augenhöhle" gemacht hat, berücksichtigt bei den von ihm aneinander gereihten Fällen noch nicht eine solche Differenzierung. Erst Bornhaupt[2]) hat in einer besonders wertvollen Arbeit bei 57 von ihm zusammengestellten Fällen orbitaler Knochengeschwülste diese oft sehr schwere, in manchen Fällen unmögliche Unterscheidung durchzuführen gesucht und 23 Osteome des Sinus frontalis, 12 des Sinus ethmoidalis, 10 des Antrum Highmori, 5 des Sinus sphenoidalis (im ganzen 50 Sinusosteome) 7 äusseren Exostosen der Orbitalwände gegenübergestellt. Andrews[3]), der über eine Casuistik von 61 Fällen verfügt, hat folgendes Resultat: 32 Osteome des Sin. front., 6 des Antr. Highm., 11 des Sin. ethm., 1 des Sin. sphen. (50 Sinus-Osteome) gegenüber 11 reinen Orbitalwandauswüchsen.

Solche Raritäten, wie diese Zahlen uns meinen machen könnten, sind die rein-orbitalen Exostosen sicherlich nicht, sie sind eben nur weniger oft publiziert als die aus den Nebenhöhlen hervorwachsenden, begreiflicherweise: weil sie einfachere und einigermassen gleichförmige Erscheinungen bieten, immerhin aber doch noch so viel Bemerkenswertes, dass es sich

---

[1]) „Die Knochenauswüchse der Augenhöhle". Diss. Dorpat 1861.

[2]) Arch. f. klin. Chir. Bd. 26, p. 589. 1881.

[3]) Med. Record. Bd. 32, p. 261. 1887.

rechtfertigt, über einen im Berichtsjahre 1898—99 auf der chirurgischen Abteilung des Garnisonlazarets München beobachteten und erfolgreich operierten Fall einer zweifellosen äusseren Orbitalexostose des Stirnbeins zu berichten und die parallelen Fälle aus der Litteratur zusammenzustellen. Bei der Schwierigkeit der Beschaffung der fremdsprachlichen Zeitschriften musste mancher Fall unberücksichtigt bleiben; die Mitteilungen der Autoren waren bisweilen so ungenau, dass der wahre Charakter des Knochenauswuchses nicht festzustellen war.

1[1]). Canton (Med. Times. Vol. XXIII, p. 494. London 1851):

Bei einer sonst gesunden Dienstmagd von 20—30 Jahren hatte sich ohne nachweisbare Veranlassung rechterseits am oberen medialen Orbitalwinkel im Laufe von 7 Monaten eine haselnussgrosse Knochengeschwulst entwickelt, die den Augapfel nach vorn und unten verdrängt hatte. Canton hat diesen Tumor, der äusserlich elfenbeinhart, im Inneren spongiös war, mit einem schmalen Meissel abgetragen; es erfolgte Heilung.

2. Haynes Walton (Operative ophth. Surg. p. 345. London 1853):

40 Jahre alter Fuhrmann, bei dem sich in der Kindheit nach einem Fall von der Treppe der rechte obere Orbitalrand aufgetrieben hatte, zeigte an demselben eine mit breiter Basis aufsitzende, elfenbeinharte, auffallend höckerige Geschwulst, so dass der betreffende Orbitalrand um $^1/_2$ Zoll weiter vorsprang als links. Der Augapfel war nach unten und vorn verdrängt, das Sehvermögen fast aufgehoben. H. Walton hat den Tumor abgesägt. Heilung mit Herstellung des Sehvermögens.

3. Salzer (Lancet 1831. Vol. 1, p. 671):

Ein 17jähriges Mädchen erhielt einen Schlag mit einer Harke, wobei die Handhabe in die Orbita eindrang. $1^1/_2$ Jahre später, nachdem die Wunde längst verheilt war, entwickelte sich vom oberen Orbitalrande aus eine knöcherne breitbasige Geschwulst, die den Bulbus nach unten und innen dislocierte. 4 Jahre nach dem Unfall hat Salzer in verschiedenen Sitzungen zuerst mit Hammer und Meissel, sodann mit der Trepankrone, die er sechsmal anlegen musste, den Tumor stückweise entfernt. Getrocknet wogen die Geschwulstteile 59,7 gr. Es erfolgte Heilung; auch das Auge erlangte seine Sehkraft wieder.

4. Törnroth et Ilmoni (Analecta clinica. T. 1, Fasc. 1. Helsingf. 1851. Schm. Jahrb. Bd. 78, S. 268):

Bei einer 50jährigen Frau, die in den letzten 5 Jahren an Gicht und Stockschnupfen gelitten, hatte sich der linke obere Orbitalrand dermassen

---

[1]) Fall 1—7 citiert nach Bornhaupt (l. c.).

aufgetrieben, dass er unter dem oberen Lide als ovaler Tumor hervorragte. Er füllte den oberen lateralen Teil der Orbita so vollständig aus, dass es nur mit Mühe gelang, die Sonde zwischen den Tumor und das untere geschwollene Lid einzuführen. Der Augapfel war zerstört. Mit dem Heineschen Osteotom entfernte T. den prominierenden Teil der Geschwulst, die von einem festen callösen Periost bedeckt, äusserlich aus compakter, im Inneren aus spongiöser Substanz bestand. In 3 Monaten erfolgte unter Eiterung und Ausstossung von zurückgebliebenen Tumorresten die Heilung.

5. Windsor (Ann. d'oculistique T. XII, p. 211, 1854) meisselte einer 24jährigen Weberin von der oberen und lateralen Orbitalwand einen knochenharten Tumor ab, der sich in 15 Monaten entwickelt hatte, unter dem oberen Orbitalrande einen Vorsprung bildete, das Auge nach unten und vorn verdrängt hatte und teils aus knöcherner, teils aus sehr dichter knorpeliger (!) Masse bestand.

6. Stephenson (Ann. d'oculistique, T. XII, p. 211, 1854) sägte mit gutem Erfolge einer 18jährigen Dame vom oberen Orbitalrande einen Knochenauswuchs ab, der wie ein umgeworfener Conus aussah und sich in 3 Jahren entwickelt hatte.

7. Mackenzie (Traité pratique des maladies de l'oeil, übersetzt von Warlomont-Testelein, Paris 1856, p. 81. Deutsche Uebersetzung 1832) wollte einem Arbeiter eine taubeneigrosse, vom rechten, oberen Orbitalrande ausgegangene, scharf begrenzte Exostose absägen, welche den Augapfel nach vorn und unten verdrängt hatte, musste sich aber wegen der Härte der Geschwulst darauf beschränken, einen Keil herauszusägen. 10 Jahre nach der Operation hatte sich die Geschwulst noch nicht abgestossen, sie lag in der Wunde frei zu Tage; der durch die Säge erfolgte $^3/_4$ Zoll tiefe Defekt hatte sich so unverändert erhalten, als wenn er unlängst gemacht worden wäre.

8. Credé (Deutsche Zeitschrift f. prakt. Medizin 1878. No. 35, p. 414): Bei einem Soldaten — vor 2 Jahren hatte er einen Schlag mit dem Stiefelabsatz gegen die Innenseite des linken Auges erhalten — erwies sich der Bulbus durch eine Knochengeschwulst nach vorn und aussen dislociert; fortwährende Schmerzen. $S = {}^{20}/_{200}$. Die Haut am Canthus intr. wird lappenförmig losgelöst und nach Wegschiebung des Bulbus im intakten Conjunktivalsack wird der Tumor freigelegt und abgemeisselt. Er ist kleinwallnussgross, mit elfenbeinerner Rinde und spongiösem Kern, reicht bis 1 cm vor das Foramen opt. und sitzt mit breiter Basis auf der ganzen inneren Hälfte der Orbitalfläche (Stirn-, Nasen- und Oberkieferknochen). Guter Erfolg. $S = {}^{20}/_{70}$.

9. A. v. Graefe (Arch. f. Ophthalm. I, p. 433, 1854) sah „bedeutende Verengerung des Orbitaltrichters durch reichliche Osteophyten neben umfangreicher Rareficierung des Orbitaldaches" bei der Sektion eines 4jährigen Mädchens mit folgender Krankengeschichte: Das Mädchen hatte sich beim

Fallen an einer Stuhllehne gestossen und die Augengegend gequetscht. Die Folge war ein entzündlicher Exophthalmus, welcher durch Incision unter dem oberen, äusseren Rande der Orbita und Eiterentleerung zurückging; leichte Dislokation des Bulbus blieb freilich bestehen (Osteophyten!). 9 Monate später schwoll im Anschluss an eine Masernerkrankung das obere Lid an, wieder beträchtlicher Exophthalmus; die Incisionsnarbe brach auf und es floss eine eigentümliche Flüssigkeit heraus, die bald als verflüssigte Gehirnmasse erkannt wurde. Nach 2 Monaten Exitus let.: Ausgedehnte Eiterung im vorderen Gehirnlappen neben dem oben bereits hervorgehobenen.

10. Horner (Klin. Monatsblätter f. Augenheilk. I, p. 77, 1861) hatte kurze Zeit einen 70jährigen Mann in Beobachtung, der durch einen Holzsplitter verwundet worden war; „9 Wochen nach der Verletzung konnte er noch längs der oberen Orbitalwand 4,5 cm in die Tiefe dringen. Der Bulbus war bedeutend vorgedrängt und stand 8 mm tiefer als das gesunde rechte Auge. Während sich eine deutlich fühlbare Exostose bildete, nahm der Exophthalmus, die Hemmung der Bewegung des Bulbus nach oben, die Tiefe des Kanals allmählich ab, stellte sich ein geringer Grad von Sehvermögen wieder her. Der Opticus behielt sein opakweisses Aussehn". Der entzündliche Exophthalmus ging zurück, zurückblieb der Exophthalmus ex hyperostosi.

11. Birnbacher (Arch. f. Augenheilk., Bd. 12, S. 423, 1883):

17jähriger Lehramtskandidat, in der Jugend an Wasserkopf leidend, kommt mit der Klage über dumpfe Kopfschmerzen, die seit einigen Monaten bestünden. — Objektiv: Exophthalmus mässigen Grades; mässige Verdickung der oberen Orbitalkante. — Im Laufe einer langen Beobachtung wächst die Dislokation des Bulbus nach vorn auf 7 mm, nach unten auf 9—10 mm; sie wird bedingt durch einen eigentümlichen, unter der rechten Augenbraue befindlichen, elastischen Tumor von glatter Oberfläche, dessen untere Grenze eine sichtbare Querfalte in der Mitte des oberen Lides bildet. Entstanden sei die Geschwulst, sagt Patient, als er sich einmal kräftig geschneuzt habe, sei über Nacht aber wieder zurückgegangen; bei kräftiger Exspiration mit geschlossenem Mund und Nase liess sich dieselbe leicht wieder hervorrufen, um allmählich kleiner zu werden (gegen Ende der Beobachtungszeit war keine Umfangsveränderung mehr möglich). Die verdickte Orbitalkante lässt in „der Gegend der Incisur" eine mehrere cm lange scharfrandige Aushöhlung erkennen, die umgeben ist von mehreren allmählich grösser gewordenen (7 mm) kammartigen Knochenleisten. S = $^6/_6$ beiderseits; links H = $^1/_{24}$; rechts hat sich die Refraktion im Laufe der Beobachtung von H = $^1/_{24}$ zu M = $^1/_{50}$, dann $^1/_{40}$, $^1/_{36}$, schliesslich = $^1/_{30}$ geändert. — Ein Schnitt knapp über dem unteren Augenbrauenrand legt das über einer dunkel schimmernden Höhle ausgespannte Periost bloss. Die Höhle — eröffnet — enthält ausser Luft 2 grössere und eine kleinere Leiste graurötlichen, schwammigen Knochens, welche gegen den Bulbus herabragen und ihren Ursprung nehmen von einer spongiösen, das Orbitaldach darstellenden Knochenmasse. Die 3 Knochenkämme werden mit dem

Meissel gelöst, ihre Weichheit fällt dabei auf (histologisch entspricht dem eine mangelnde Verknöcherung an vielen Stellen). Trotzdem im Laufe des Eingriffes in der Richtung gegen die Stirnhöhle weit vorgegangen worden, konnte doch eine abgeschlossene Knochenhöhle (Stirnhöhle!) nicht gefunden werden.

B. vermutet, dass entzündliche Vorgänge, freilich nicht eitriger Natur, in der Stirnhöhle (dumpfe Kopfschmerzen!) zu knochenbildenden Prozessen an der inneren und äusseren Seite (Osteophyten) der unteren Wand des Sin. front. Anlass gegeben haben, zugleich aber auch zu Knochen einschmelzenden; wonach dann keine abgeschlossene Stirnhöhle zu erwarten, die Pneumatose gut zu erklären war.

Guter Erfolg der Operation; die Refraktion kommt wieder auf den Status quo ante.

12. Hulke (Lancet 1882, I, p. 910):

Bei einem 4jährigen Mädchen bestand, vor 14 Monaten zuerst bemerkt, eine beträchtliche Dislokation des Augapfels nach vorn und unten. Die zwischen Augapfel und Orbitalrand eingeführte Fingerspitze stösst auf eine breite, knochenharte Masse, die, ans Orbitaldach angeheftet, nicht bestimmt abzugrenzen ist. Bei der Probeincision erwies sich der Tumor von spongiösem Charakter; er zog sich weit in die Tiefe bis zur Spitze der Orbita. Operation unterlassen.

13. Schmidt-Rumpler (Klin. Monatsbl. für Augenheilk. Bd. XVIII, p. 327, 1880):

67jähriger Mann, hatte vor 30 Jahren durch einen Schlag mit einem schweren Holzhammer eine Fraktur der Orbitalränder des linken Auges erlitten. Allmählich war der Bulbus nach vorn und aussen dislociert worden, so dass man mit dem vom oberen Orbitalrande nach unten geführten Finger seinen hinteren Pol fühlte. — In der Mitte des unteren Orbitalrandes eine senkrecht nach unten verlaufende, etwa $^1/_3$ cm breite Spalte im Knochen; auch der obere Rand zeigt gewisse Unregelmässigkeiten; gerade darüber eine tiefe Impression des Stirnbeins. Die innere Orbitalwand ist zu einer dicken, etwas höckerigen Knochenmasse umgewandelt, die von der Nasenwand 3 cm nach aussen reicht und sich tief hinein in die Orbita verfolgen lässt. Der Sehnerv — nach der Dislokation des Bulbus zu schliessen — etwa $2^1/_2$ cm verlängert, ohne seine Leistungsfähigkeit ganz einzubüssen. „Die Exostose steht vermutlich im Zusammenhang mit der Fraktur der Orbitalknochen und der konsekutiven Kallusbildung."

14. Guaita (Esostosi dura dell orbita. Ann. di ottalm. XV, p. 205; citiert nach Nagel's J.-B. 1887, Bd. 17, und Arch. f. Augenheilk. Bd. 17, S. 444) entfernte aus der linken Orbita eines 25jährigen Patienten eine 5 cm im Durchmesser grosse Knochengeschwulst mit Erhaltung des durch Druckatrophie des Sehnerven erblindeten Bulbus. Die Geschwulst umfasste wie eine Schale nahezu die ganze Orbita, ragte an mehreren Stellen noch über den Orbitalrand hervor; sass breitstielig auf dem Siebbein auf. 15 Jahre

vor der Operation war durch heftiges Niesen plötzlicher Exophthalmus aufgetreten (wahrscheinlich Emphysem durch Bruch der Lam. papyr. ethmoid.). „Der Tumor nahm wahrscheinlich seinen Ausgang aus dem deformen Kallus der gebrochenen Lam. papyr., wie er auch aus dem ihn umgebenden Periost und der knöchernen Marksubstanz, aus welcher er bestand, hervorzugehen scheint."

15. Huber, Herrm. (Diss. Zürich 1882):

Der 62jährigen Patientin war vor 29 Jahren ein mit Wasser gefüllter Eimer, welchen sie auf dem Kopfe trug, über die rechte Stirnhälfte heruntergerutscht, ein Trauma, an welches sich starke entzündliche Erscheinungen und lebhafte Schmerzen im rechten Auge und am rechten Supraorbitalbogen anschlossen. Während diese allmählich zur Ruhe kommen (Schmerzen treten bei schlechter Witterung immer noch ab und zu auf), entwickelt sich im Laufe der 29 Jahre in der rechten Augengegend eine gänseeigrosse, ovale Geschwulst, deren Längsdurchmesser dem Nasenrücken parallel ist. Dieselbe nimmt ihren Ursprung vom Stirnbein und zerfällt in eine obere, auf letzterem gelegene, flache, leicht hügelige, 1 cm dicke Auflagerung und in eine untere, frei nach abwärts ragende, den Eingang der Orbita überbrückende Masse. Die letztere erfüllt die Orbita teilweise und reicht mit ihrem Ursprung weit am Orbitaldach nach hinten. Längendurchmesser vom Stirnhöcker bis zum unteren Rand 8,5 cm, grösster Querdurchmesser $5^1/_2$ cm, Länge des frei nach unten hervorragenden Tumors vom Arcus supraorbit aus 5 cm, Dicke des letzteren ca. 4 cm. Die Geschwulst geht an ihrer Basis unmittelbar in den Knochen über, ist absolut unbeweglich, steinhart, auf ihrer Oberfläche mit flachen Höckern besetzt. Ueber derselben normale Haut, die sich in Falten abheben lässt und die besonders in den unteren Partieen einige stark dilatierte Gefässe enthält. — Dislokation des Bulbus: Mitte der rechten Pupille 3 cm tiefer als links. Protrusion um 1,8 cm. Dislokation nach aussen um 1,2 cm. — Der äussere Orbitalrand nach aussen, der untere nach unten verdrängt. — Das obere Lid stark verlängert und verbreitert, so dass dasselbe den Bulbus noch vollständig zu decken imstande ist. Ektropium am oberen und unteren Lide. Epiphora. — Rechte Pupille etwas weiter, reagiert langsamer. Bewegungen des Bulbus normal; es werden — während die beschriebene Stellungsanomalie besteht — associirte Bewegungen ausgeführt. S r: Finger in 15 Fuss gezählt; Gläser bessern nicht. S l = 1; H 1,5 D. Diplopie nie dagewesen (!) — Ophthalmoskopisch: rechte Papille oval, Längsaxe von oben innen nach unten aussen, von blassroter Farbe, mit spärlichen, dünnen, atrophischen Gefässen. Der Rand ist besonders temporalwärts von einem schwarzen Meniscus umgeben. — Tension des Bulbus etwas erhöht. — Astigmatismus der rechten Hornhaut schon äusserlich zu erkennen; im vertikalen Meridian (oder richtiger von oben innen nach unten aussen) M = — 5 D, im darauf senkrechten H = 4 D. — „Keine Stirnhöhlensymptome."

16. ibid. Einen 30 Jahre alten Landwirth hatte eine Kuh mit dem Horn gegen den rechten inneren oberen Orbitalrand gestossen; im Laufe

der folgenden 12 Jahre hatte sich, „aus der Tiefe der Augenhöhle hervorkommend“ — nach den Worten des Patienten —, ein wallnussgrosser, die vordere Orbitalöffnung überbrückender Tumor auf den inneren $^2/_3$ des Supraorbitalbogens gebildet. Derselbe hebt sich durch eine Furche scharf von der pars vert. oss. front. ab und macht dadurch den Eindruck, als ob er pilzförmig aufsitze: einen leistenförmigen Fortsatz am Orbitaldach kann der unter dem Orbitalrand eingeführte Finger erkennen. Die Oberfläche zeigt Höcker und leistenartige Erhebungen, zwischen diesen ziemlich tiefe Einsenkungen. Die Haut über dem Tumor ist beweglich und vollständig normal. „Bei stärkerem Druck auf die Geschwulst und bei seitlicher Kompression derselben fühlt und hört man deutliche Krepitation, welche auch vom Patienten als solche verspürt wird. Sowohl die einzelnen Erhabenheiten der Exostase unter sich, sowie auch der Tumor als Ganzes lassen hierbei eine beschränkte, doch deutlich zu Tage tretende elastische Beweglichkeit erkennen. (Spongiöser Bau!)“

Die Entwickelung der Geschwulst ging ohne Schmerzen vor sich; sie ist nicht druckempfindlich. — Das obere Lid stark verlängert und verbreitert deckt den Cilienrand des unteren zu. Die Lidspalte, bis auf das äussere Drittel, konstant geschlossen, ist im ganzen nach unten und aussen verschoben. — Pupille rechts 0,5 cm nach unten, 1,5 cm temporalwärts verschoben. Bewegungsbeschränkung des Anges besteht nach oben, im geringen Grade nach unten. Diplopie besteht, wenn das gewöhnlich nicht benützte rechte Auge mitarbeiten soll. Papille von graugelber Farbe mit glänzendem Reflex, centr. Exkavation (links alles normal), Gefässe stark verschmälert. Nach Korrektion von H = 2 D besteht r. S = $^{20}/_{100}$.

17. ibid. 41 Jahre alte Patientin zeigt teils schon abgeheilte, teils noch bestehende Erscheinungen der tertiären Lues. Vor einem halben Jahre trat unter Schwellung des linken oberen Lides Ptosis und Diplopie ein, lebhafte Kopfschmerzen bestanden. Erst allmählich, zuletzt sehr schnell wachsend, hatte sich ein elastischer, druckempfindlicher, das obere Lid vorwölbender Tumor gebildet, der den Bulbus um 1 cm nach unten, um 7 mm nach vorn dislocierte. Eine Fortsetzung der Geschwulst lässt sich deutlich unter das Orbitaldach verfolgen. Die Bewegungen des Augapfels sind nach oben spurenweise, nach temporal- und nasalwärts minimal eingeschränkt. Ophthalmoskopisch: getrübte Papille mit verwaschenen Rändern und stark geschlängelten Venen. Nach oben eine fast bis auf die Papille herabreichende, durchscheinende Netzhautablösung. S: Finger in 2 Fuss Entfernung gezählt. Gläser bessern nicht. (R. volle Sehschärfe nach Korrektion der bestehenden H.) Energische Hg-Kur und JK-Medikation. Nach 5 Monaten folgender Befund: Nur noch geringfügige Erhebung am oberen Orbitalrand und Orbitaldach. Exophthalmus sehr gering; Bewegungsbeschränkung geschwunden, Netzhaut angelegt. Papille klar. Refraktion ist im Laufe der Beobachtung von H = 4 D auf H = 3 D herabgegangen. S = $^{10}/_{30}$ — $^{10}/_{20}$. Ptosis, welche auch nach mehreren Jahren noch nicht vollkommen gewichen.

18. Nieden (Klin. Monatsbl. f. Augenheilk. Bd. 19, S. 67, 1881):

Bei einer 24jährigen Patientin, welche keine konstitutionellen Symptome aufweist, findet sich — bei normal sich verhaltendem Bulbus — in der Gegend des For. supraorb. ein ziemlich spitz vorspringender, knochenharter Höcker von ungefähr Erbsendicke, mit breiter Basis unbeweglich der Unterlage aufsitzend; auf Druck ist er empfindlich. Innerhalb von 2 Monaten Tumor auf das Doppelte vergrössert und in der oberen Hälfte erweicht. Es wird an ein „Osteosarcom auf dem Boden einer elfenbeinernen Exostose" gedacht. Bevor zur Operation gegangen, wird noch JK-Kur eingeleitet; zumal die Patientin schliesslich zugiebt, einen Abort von 6 Monaten durchgemacht zu haben. — Nach 4 Wochen findet sich nur noch geringfügige Erhebung in der Gegend des For. supraorb. vor. (Die Lues hat später noch weitere Erscheinungen gemacht und durch Meningitis exsud. plast. zum Tode geführt.

19. Jeafferson (A record of 16 cases of orbit. tum. Lancet 1889, p. 10):

Bei einem Bauer, der keine Erscheinungen, auch anamnestisch keinen Anhalt für Lues bietet, ist das rechte Auge vor-, ab- und einwärts dislociert. Bei tieferem Eindrücken lässt sich in dem oberen, äusseren Orbitawinkel ein nicht genau abzugrenzender Tumor palpieren, „der wohl mit der Thränendrüse zusammenhängen mochte". Die nach Spaltung des Cant. extr. vorgenommene Exploration der Augenhöhle ergiebt, dass sich „durch Verdickung des Periosts und wahrscheinlich auch des darunter liegenden Knochens" ein solider runder Buckel mit glatter Oberfläche gebildet hatte. „Da die Entfernung unpraktikabel", wird nur das Periost in verschiedenen Richtungen incidiert, die Wunde geschlossen. Auf JK-Modikation sind nach 6 Monaten die Erscheinungen verschwunden.

20. Smith (Arch. f. Augenheilk. Bd. 20, 1889):

44jährige Frau (kein Anhalt für Lues), welche als Kind von einer Kuh gegen die rechte Augengegend gestossen worden, klagt, dass sich im Laufe eines halben Jahres allmählich bei ihr eine Verschlechterung des Sehvermögens rechterseits eingestellt habe; Thränenträufeln und Liderschwellung belästige sie jetzt immer, während dies anfangs nur zur Zeit der Menstruation bestanden habe. Objektiv: die ganze Schläfengegend der rechten Seite ist nach vorn und aussen ausgebuchtet. Der rechte Bulbus findet sich (vermutlich durch einen der Aussenwand der Orbita nahen Tumor) nach vorn und medianwärts (um 5 mm) dislociert. — Atrophie der Papille; Arterien und Venen eng. Zwischen Canth. extr. und Rect. extr. wird eine Nadel eingestossen, ohne sicheres Ergebnis. Operation: Ein Haut-Knochenlappen (und zwar ist es das Jochbein, welches durch Absägen des Proc. zyg. max., Loslösung des Proc. front. ossis zygomat vom Proc. zyg. oss. front. und Bruch des Jochbogens mobilisiert wird)[1]) wird temporalwärts geschlagen. Das Periost der Orbita wird soweit als möglich

[1]) Eine Art Kroenlein'scher Operation.

von der Aussenwand abgelöst; die Orbita wird ausgeräumt, „wobei die Conjunctiva und Cornea in sita bleibt". Es findet sich ein von der Orbitalfläche des grossen Keilbeinflügels ausgehender, knöcherner Tumor, der, nahezu die Hälfte der Orbita einnehmend, sich nach unten, aussen und medianwärts erstreckt, ohne dass seine ganze Ausdehnung genau festzustellen ist. Mit Hammer und Meissel konnte derselbe leicht schabend und schneidend entfernt werden (nicht elfenbeinern, nicht spongiös). Er war durchlöchert, aber Markkanäle von bedeutender Art fehlten; auf dem Durchschnitt weisse Knochenfläche mit ziemlich zerstreuten Havers'schen Kanälen. Der Knochen wird so tief und weit weggemeisselt als möglich. Haut-Knochenlappen an die gehörige Stelle gebracht. Bindehaut unverletzt. Cornea ungefähr an normaler Stelle; Epiphora gewichen (Thränendrüse exstirpiert).

21. Mitvalsky (Arch. d'ophthalm XIV, p. 593, 1894):

65jährige Frau; seit 6 Wochen bestehen neuralgische Schmerzen in Stirn und Kopf, Hervortreten des Bulbus; Doppeltsehen. — Status praesens: Oedem des oberen Lides, linker Bulbus 1,5 cm nach vorn, 1,4 cm nach unten, 0,2 cm nach aussen dislociert. Aktive Bewegungen nach oben und aussen vollkommen unmöglich, in den anderen Richtungen sichtlich eingeschränkt. Keine typische Diplopie. Hyperaemie der Papille. S $^{6}/_{60}$. Sehr grosse Druckempfindlichkeit der Austrittspunkte der N. supra und infraorb. Genaues Palpieren des Orbitalinhalts wegen Schmerzhaftigkeit nicht möglich; beim Eindringen des Fingers an der medialen Seite ist 2 cm vom Orbitalrande entfernt ein harter Tumor, dessen genauere Qualitäten nicht zu eruieren sind, zu fühlen. — Die Diagnose schliesst die Möglichkeit eines Sarcoms nicht aus. — Bei der Operation, im Verlaufe deren die Enucleation des Bulbus nötig wurde, zeigt sich indessen die innere, obere und äussere Orbitalwand von einer weit hinein reichenden Hyperostose eingenommen; der stark verdickte R. superior mit der Oberwand verwachsen; der R. extr. ist in einen wenn nicht knöchernen, so doch harten und fast knorpeligen Tumor verwandelt, an dessen Enden nur noch spärliches Muskelgewebe zu konstatieren ist. Histologisch deutet sich der Tumor als eine vom Periost eingeleitete „Verknorpelung der entzündlichen Produkte einer interstitiellen Myositis". — Der N. opticus war auf einen sehr engen Kanal angewiesen.

22. Fr. N. Lewis (Med. Record 1893, p. 654):

27jähriger Grobschmiedegeselle, niemals krank gewesen, fiel vor 18 Monaten das erste Mal seiner Umgebung auf wegen einer Prominenz des rechten Auges; er war einige Tage zuvor von einer Dogge in die Gegend der Nasenwurzel gebissen worden; die Wunde heilte anstandslos. (2 Monate zuvor Verletzung durch einen Stein am rechten Warzenfortsatz) — Keine Schmerzen bestehen, seit 3 Monaten Herabgehen der Sehkraft. — Stat. praes.: Sr $= {}^{20}/_{70}$, Sl $= {}^{20}/_{20}$ rechtes Auge nach vor-, ab- und auswärts dislociert. Geringes Thränenträufeln. Bewegungsfähigkeit des Auges nach oben etwas beschränkt. — Neuritis opt. Ueber den Bulbus am Orbitaldach eine feste Masse, die nicht den Eindruck besonderer Härte macht. —

Nach Durchschneidung eines „weicheren“ (soft) Gewebes, wird $1^1/_2$ Zoll hinter dem oberen Orbitalrand (engl. Zoll = 0,025 m) oben innen ein elfenbeinharter Tumor von unregelmässiger Gestalt und glatter Oberfläche aufgedeckt, der mit ziemlich breiter Basis am Os front. und ethmoid. angeheftet ist; losgelöst mit Hammer und Meissel hatte er 45 mm und 24 mm als grösste Durchmesser, Gewicht 35 gr. — Entleerung von Sekret durch die rechte Nasenhälfte beweist die Kommunikation der Wundhöhle mit der Nase. — Fieberhafter Wundverlauf, am 7. Tage p. operat. nullus visus; vorübergehende Parese der linken Hand. — Patient wird entlassen mit Opticusatrophie; nur geringe Bulbus-Dislokation, Bewegungsunmöglichkeit nach oben aussen; Ptosis, die später etwas geringer wurde.

23. Cotterel (Lancet 1896, I, p. 420):

18jähriger anämischer Patient bemerkte zuerst vor $2^1/_2$ Jahren einen erbsengrossen Knoten am inneren Orbitalwinkel des rechten Auges; allmähliches, in den letzten 6 Monaten lebhafteres Wachsen, niemals Schmerzen. — Auge nach aussen und unten (12 mm) dislociert. Neuritis opt. Keine Bewegungsstörungen. In der inneren oberen Partie der Orbita findet sich ein überall gleichmässig harter, gelappter, fest fixierter Tumor, der sich weit in die Tiefe erstreckt. — Bei der Operation erscheint er als wallnussförmiger Körper, der nach Abschälung des Periosts mit Hammer und Meissel entfernt wurde, ziemlich leicht, da er wie mit „einer Art Stiel an der Unterlage befestigt war“. — Nach Verlauf einiger Zeit fand sich eine haselnussgrosse Geschwulst am inneren Augenwinkel.

24. Pooley, Thomas R. (Removed of a large exostosis of the orbit with preservation of the eye, Med. Record 1890, p. 397):

23jähriges Mädchen bemerkt seit 2 Jahren ein leichtes Hervortreten des rechten Auges und klagt über Thränenträufeln. Am oberen inneren Winkel der Orbita ist ein knochenharter, druckempfindlicher Tumor zu fühlen, der sich weiter zum Boden verfolgen lässt; er dislociert das Auge nach vor-, aus- und aufwärts. Mit — 1 D c. ax. 180^0 S = 1. Ophthalmoskop. Befund neg. Diplopie besteht nicht. — Nach einiger Zeit treten stark entzündliche Vorgänge hinzu: Rötung und Schwellung der Lider, Chemosis conjunctivae. Der Exopthalmus beträchtlicher. Bewegungsbeschränkung des Bulbus, besonders nach unten und innen. Neuritis optica. S = $\frac{xx}{200}$. -- Eines Nachts (nach einer Probeincision, und möglich auch infolge davon!) stellen sich so alarmierende Erscheinungen ein: frequenter Puls, Temperatursteigerung, Nausea, leichtes Delirium, dass man sich zu sofortiger Operation entschliesst: 75 mm lange Incision, die fast $^2/_3$ der Orbitacircumferenz ausmacht. Man findet aber keinen Pus, kein Serum!! Ein typischer Elfenbeintumor wird freigelegt, der an der oberen, inneren und unteren Orbitalwand breitbasig, unbeweglich aufsitzt; er wird allseitig gelockert, indem der Meissel als hebelndes Instrument am Orbitalrande seine Unterstützung findet, und mit der Knochenzange gefasst und herausgebracht. Keine Muskelverletzungen. — Exophthalmus, die entzündlichen Erscheinungen weichen, auch die Neuritis stark beeinflusst. S — $^{20}/_{40}$; kein Glas zur Ver-

besserung. In der Rekonvaleszenz stellt sich homonyme Diplopie ein, die mit keiner typischen Augenmuskellähmung korrespondiert und die der Autor auf eine „mechanische Verrückung“ des Auges zurückführt. — Der Tumor ist vom Periost bedeckt, mit Ausnahme der Anhaftungsstelle, die im Gegensatz zur Kompaktheit der ganzen Geschwulst der elfenbeinernen Härte entbehrt; 26 gr schwer, annähernd eiförmig; ant.-post. Durchmesser 39 mm, grösster frontaler 28 mm, grösster vertikaler 30 mm. Die Anhaftungsstelle bildet nicht nur Lam. papyr. des Siebbeins, sondern befindet sich auch auf dem Thränenbein, Stirnbein und einem Teile des Oberkieferbeines.

Ob der Tumor rein orbitalen Ursprungs war, konnte P. nicht genau entscheiden; jedenfalls lag kein Teil desselben extraorbital.

Von seiten der Nase und der Nasennebenhöhlen waren keine Erscheinungen.

Eigenartig und nicht besonders klar liegen die Verhältnisse des Ursprungs bei den beiden folgenden Fällen:

25. Weinlechner (Wiener med. Blätter 1883, No. 46—48):

16jährige Tagelöhnerin; eine von der inneren Wand der linken Orbita ausgehende, im Laufe von mehreren Monaten schmerzlos herangewachsene Geschwulst (keine Ursache ist bekannt) dislociert den Bulbus um 9 mm nach vorn, 9 mm nach unten, 11 mm nach aussen; sie ist knochenhart, höckerig; geht mit Verstreichung des Margo supraorbit. in das Stirnbein glatt über. Bewegungen des Augapfels nach oben und innen behindert; in dieser Richtung Doppelbilder. — Es besteht eine gewisse Trockenheit in der Nase; geringe Stirnschmerzen. — Nach Weichteildurchtrennung wird das Periost vom Tumor abgelöst; längs seiner Basis wird knapp am Orbitalrande mit Hammer und Meissel etwa $1^1/_2$ cm in die Tiefe gegangen; die Geschwulst wird bald beweglich, „als hätte sich der Stiel gelöst“. Extraktion mit der Zange. Ueber und unter der 2 □cm grossen Ausgangsstelle der Geschwulst vorn innen am Stirnbein je eine Höhle, die obere eine Ausbuchtung der oberen Orbitalwand, die untere der Lamina papyr. mit Perforation der letzteren. Nach etwas gestörtem Wundverlaufe schliesslich Heilung mit geringer Dislokation und Bewegungsbeschränkung des Bulbus. Die linke Nasenhöhle wegsam. — Geschwulst, lipomartig angeordnet, wiegt 32 gr; 4,5 cm : 3,3 cm : 2,2 cm; elfenbeinähnlich; gleichmässige Struktur; nur von der Basis gegen die Oberfläche eine reisigähnliche, auf der blassgelblichen Fläche sich weiss abhebende Ausstrahlung.

W. hebt hervor, dass er nicht entscheiden konnte, ob der Tumor peri- oder endostalen Ursprungs gewesen.

26. ibid. 59jähriger Mann zeigt am rechten Auge einen seit 26 Jahren sich entwickelnden, seit zwei Jahren beweglichen Tumor. Seit 14 Jahren Verdrängung und schliessliche Vernichtung des Auges, rechter Nasengang verstopft. — An der rechten Gesichtshälfte $1^1/_2$ Mannsfaust grosse Geschwulst; sie erstreckt sich aufwärts bis zum Stirnhöcker, einwärts $1^1/_2$ cm jenseits der Nasenwurzel; nach unten bis zur Linea nasolabialis; flachhöckerig. Das obere Lid ektropioniert, seine Bindehaut zur Bedeckung des

Tumors verwendet. Die gedehnten Weichtheile an 3 Stellen ulceriert. — In der Nasenhöhle und im Nasenrachenraum finden sich weiche Polypen. — Operation: Nach der lappenförmigen Ablösung der Weichteilbedeckung tritt das Rudiment einer Knochenschale, vom oberen Augenhöhlenrand und Nasenwurzel ausgehend zu Tage. Diese Knochenschale wurde in ihrer Mitte mit der Knochenscheere gespalten und der Tumor leicht aus einer mit derben Granulationen bedeckten, gegen Schädelgrube, Keil- und Schläfenbein ausgebuchteten Höhle extrahiert. — Reste des Tumors in der Nase, spongiöser Natur, nebst Schleimpolypen beseitigt; in der linken Nasenhöhle auch kleine Schleimpolypen.

$3^1/_2$ Monate post operationem Tod infolge Erysipels. — Befund: Das Cavum, in dem die Geschwulst gesessen, entspricht dem gespaltenen und weit auseinander gedrängten Mergo supraorbit. Unten im Cavum die zusammengedrängte Orbita, sie ist ein halbwallnussgrosser Raum; eigentlich ist nur noch die untere Wand mit dem Canalis infraorb. erhalten, die obere Wand ist rudimentär und steht in gleicher Höhe mit der unteren Orbitalwand der anderen Seite; von der Aussenwand ist nur das mehrfach usurierte Jochbein da. Die Highmor's-Höhle tiefer stehend und verkleinert. Die Stirnhöhle nach innen und oben verschoben. Die Geschwulst, ein Osteoma eburneum, wog 281 gr, 24 cm im Umfange. Auf dem Querschnitte gleichförmiges, exquisit konzentrisch geschichtetes Gewebe; in grösserer Menge Havers'sche Kanäle kleinen Querschnitts. Knochenkörperchen allenthalben von sehr regulärem Ansehen und ganz regelmässig gruppiert. An mehreren Stellen eine auffällig körnige Trübung in der Knochensubstanz; — Necrobiose.

27. Die eigene Beobachtung (Operateur Oberstabsarzt Dr. Seydel):

Anamnese: Der Gemeine L. W. der 6. Komp. K. 2. Infanterie-Regiments „Kronprinz" (Maurer bürgerlichen Berufs) giebt an, dass er im Herbste 1894 beim Anschirren eines Ochsen von diesem mit dem Horn einen Stoss in die Gegend des inneren Winkels des linken Auges erhalten habe. Eine äussere Verwundung sei dadurch nicht hervorgerufen worden; nur litt Patient ca 14 Tage an Schmerzen in der genannten Gegend. 4—5 Wochen später bemerkte er an jener Stelle das Auftreten eines kleinen harten Knötchens, das ihm keine besonderen Beschwerden verursachte. Im März 1896 war er wegen einer Schwellung in der Umgebung des linken Auges im Krankenhause zu Neu-Oettig 14 Tage in ärztlicher Behandlung. Bei seinem Diensteintritte, am 10. Dezember 1897, waren auch noch keine stärkeren Beschwerden aufgetreten, obwohl sich die Geschwulst merklich vergrössert hatte. — Nunmehr klagt Patient über Schmerzen bei Bewegung des linken Auges, sowie bei Druck auf die Geschwulst. Stirnschmerzen bestehen nicht.

Status praesens vom 19. IX. 1898:

Das linke Auge erscheint etwas nach aussen und unten dislociert, gleichzeitig besteht deutliche Protrusio bulbi. Am innersten Teile des

linken oberen Augenlides ist die Haut etwas vorgewölbt und leicht livide verfärbt, ist aber sonst normal und lässt sich leicht verschieben. Am Orbitaldach fühlt man entsprechend dem inneren Augenwinkel eine etwas knollige, beinharte Geschwulst, die sich noch eine Strecke weit in die Orbita verfolgen lässt. Dieselbe hat, soweit sie fühlbar ist, die Grösse einer kleinen Haselnuss und ist auf Druck schmerzhaft: sie ist nicht verschieblich, sondern sitzt dem Knochen fest auf. Die Bewegungen des Bulbus sind frei nach allen Seiten. Die Conj. bulbi links stärker injiciert als rechts.

Diagnose: Exostose (äussere) am linken Orbitaldach.

Patient wird einer längeren, sorgfältigen Beobachtung unterworfen; eine JK-Kur wird eingeleitet.

Die JK-Medikation hat keinen Erfolg; es lässt sich vielmehr (Notizen vom 28. XI., 7. XII., 13. XII., 22. XII.) konstatieren, dass die Geschwulst sich zusehends vergrössert und vielleicht noch etwas verhärtet hat. Schliesslich ist der von aussen palpierbare Teil zur Grösse eines halben Daumengliedes herangewachsen.

Inzwischen stellen sich lebhafte Schmerzen in der Gegend der Geschwulst ein, die einmal (12. XII.), so erheblich sind, dass dem Patienten die Nachtruhe gestört wird, und Kopfschmerzen; zeitweise besteht Schwindelgefühl, wenn Patient ausser Bett ist; seit dem 14. XII. klagt der Kranke über Doppeltsehen, leichte Ptosis ist zu konstatieren.

Die lebhaften subjektiven Beschwerden, sowie die Bedrohung des linksseitigen Bulbus und die nicht zu übersehende Entstellung veranlassen die Operation, die am 28. XII. vorgenommen wird: Ein 6—7 cm langer Schnitt wird über dem Margo supraorbit. bis aufs Periost geführt. Spaltung der Fascia tarsoorbitalis, Abwärtsdrängen des Bulbus. Freilegen des taubeneigrossen Tumors, der, wie sich zeigt, weit nach hinten reicht. Umschneidung des Tumors im Perioste, Zurückschieben des Periostes. Der Tumor wird nun circulär ummeisselt, ein Elevatorium in die geschaffene Rinne eingesetzt und mit Unterstützung des Instrumentes am Margo supraorb. Geschwulst und Geschwulstboden aus der Kontinuität des Orbitaldaches herausgehebelt; sie ist nun mobil, sitzt hinten nur noch wenig fest. Mit der Kornzange wird die Extraktion vorgenommen: am hinteren Teile der trichterförmigen Oeffnung liegt die unverletzte Dura bloss. Sinus front. und Nasenhöhle sind eröffnet worden. Die Blutung ist nicht erheblich. Jodoformgazetamponade. Schluss der äusseren Wunde bis auf ein Knopfloch zum Durchziehen des Drains. —

Der durch die Operation gewonnene Tumor erweist sich als elfenbeinernes ovoides Knochenstück, an dem der eine Pol der Längsaxe verbreitert, der andere verschmächtigt ist. Mit vielen unregelmässigen, grösseren und kleineren kugeligen Buckeln auf der Oberfläche macht er den Eindruck etwa eines traubigen Gebildes, dessen grösste Durchmesser 6 und 3 cm sind, dessen Gewicht ca. 25—30 gr beträgt. Eine mehr als 10-Pfennigstück grosse, der glänzenden Glätte entbehrende Oberflächenstelle zeigt, in welchem Umfange die Geschwulst am Stirnbein angeheftet war. —

Die Sägefläche ist von glänzender, grauweisser Farbe, ohne jegliche Zeichnung, weist einen gleichmässigen soliden Bau auf. —

Der Wundverlauf war ein ganz ungestörter, nur der 29. und 30. XII. weist erhöhte abendliche Temperaturen auf (38,6 resp. 38,2), sonst afebrile Temperaturen, niemals Spuren einer cerebralen Reizung. Keine Pulsalteration, kein Erbrechen. (Am Abend des Operationstages geringes Erbrechen: Chloroformnachwirkung!) Appetit und Schlaf immer gut. — Die Kopfschmerzen, in den ersten Tagen nach der Operation beträchtlich (leichter Grad der Verhämmerung!), lassen bald nach. Ptosis und Schwindelgefühl, die an einigen Tagen sehr störend sind, gehen zurück. Dagegen persistiert Diplopie. Der augenärztliche Befund vom 4. III. lautet: „Linkerseits bei Emmetropie und normalen dioptrischen Verhältnissen Sehschärfe $^6/_8$, rechts Emmetropie $^6/_6$. Die Beweglichkeitsprüfung des linken Auges ergiebt eine Beschränkung nach oben, besonders beim Blick nach innen. Dem entsprechend erweisen sich die Doppelbilder beim Blick über die horizontale Ebene seitlich und nach der Höhe distant. Die eigenartige Anordnung der Doppelbilder (gekreuzt, Höhendistanz nach oben convergierend) lässt den Schluss zu, dass es sich nicht um die typische Parese eines bestimmten Muskels, sondern um eine einfache Beweglichkeitsbeschränkung des Bulbus infolge narbiger Veränderungen im inneren oberen Winkel der Orbita bei sonst intakten Augenmuskeln handelt.“ Dem entsprechend erweist sich auch besonders am inneren Augenwinkel, über dem linken Nasenbeine die lineare Narbe mit der Unterlage besonders verwachsen.

Am 24. III. 99 wird Patient entlassen: Am linken Bulbus keine Protrusio, unter dem Orbitaldache keine Verdickung zu konstatieren. Dem früheren Sitz der Geschwulst entsprechend ist der Supraorbitalrand etwas nach oben ausgebuchtet. Im Gebiete der linken Stirnhälfte ist die Sensibilität herabgesetzt. Die Beweglichkeit des Bulbus im oben beschriebenen Sinne behindert.

In den einleitenden Worten findet sich bereits die Thatsache ausgesprochen, dass es erst jüngere Autoren waren, welche auf eine Trennung der rein-orbitalen Exostosen und der in den Nasennebenhöhlen entstandenen und sekundär die Orbita betretenden knöchernen Tumoren Wert legten. Den älteren Autoren fehlte es aber nicht an Namen und Definitionen, die knöchernen Orbitalgewächse zu spezialisieren. Mackenzie (l. c.) und Demarquay[1]) halten Periostosen: Verdickungen des Periostes, Hyperostosen: Vermehrung des Volumens oder der Dicke des Knochens und Exostosen: Knochige Geschwülste

[1]) Traité des tumeurs de l'orbite. Paris 1860.

auseinander. Finden sich in der Litteratur noch andere Bezeichnungen, wie: Osteophyten, Enostosen, Osteome, so liegt der Schluss nahe, dass es eben mannigfache und teilweise ganz verschiedenartige Prozesse und deren Produkte waren, die das Interesse der Beobachter erregt haben. Pflegen wir doch (Kaufmann, Lehrbuch der spec.-pathol. Anatomie, Berlin 1896) als Osteophyten die Produkte entzündlicher Prozesse im Periost zu bezeichnen, während wir in Osteomen wirkliche Knochenneubildungen sehen, eine Trennung, die freilich oft nur schwer durchzuführen ist.

Histogenese. Woher nehmen, d. h. von welchem Gewebe nehmen die reinen Orbitalexostosen ihren Ursprung?

Offenbar kommen für sie die beiden wesentlichen Bestandteile der Augenhöhlenwand in Betracht, das Periost und das Mark der Diploe.

Nehmen wir den letzteren Fall zuerst, so hätten wir es bei unseren Exostosen eigentlich mit Enostosen zu thun, ein Begriff, der zuerst von Virchow aufgestellt und genau bestimmt worden ist. Virchow[1]) sah nämlich in einigen Fällen, z. B. in der Mitte des spongiösen Endes der Tibia eines Kindes, eine im Innern der Diploe abgesetzte Stelle, die nichts anderes war, als ein aus dem Knochenmark entstandenes Knochengewächs, es sind das Bildungen, die Cruveilhier[2]) mit dem Namen Exostoses médullaires belegt hatte. Man hat sich vorzustellen, dass „der im Marke der Diploe entstehende Mutterknoten durch Apposition neuer Schichten wächst, welche durch fortschreitende Wucherung des Markes erzeugt werden, indem die den Mutterknoten umgebenden Marklagen sich gleichsam zu einem Perioste umgestalten." Das Ende ist schliesslich, dass die Rinde des Knochens allmählich schalig abgehoben und einfach oder mehrfach durchbrochen wird. Von da ab ist dann die Enostose zur Exostose geworden.

Im zweiten Falle handelt es sich um Verhältnisse, die uns ungleich geläufiger sind. Das Periost ist als Ort echter Knochenproduktion, etwa auf dem Wege der Periostitis ossificans, gut gekannt. Die innere Schicht der Beinhaut pro-

[1]) Die krankhaften Geschwülste 1864—65. II. s. Fig. 116, p. 42.

[2]) Traité d'anat. pathol. T. II, p. 689.

duziert osteoide Bälkchen, welche durch Kalkaufnahme zu Knochen werden.

Beiderlei Arten der Histogenese kommen nach Virchow in Betracht, der sich freilich an der citierten Stelle über die orbitalen Knochengewächse im allgemeinen ausspricht.

In unseren Fällen äusserer Orbitalexostosen scheint der Modus der periostalen Entstehung der regelmässige zu sein — so weit überhaupt die oft mangelhafte Beschreibung ein Urteil zulässt; im Fall der eigenen Beobachtung, bei einer der Orbitalwand von aussen fest aufsitzenden vom Periost eingehüllten Exostose bestand nach dieser Richtung kein Zweifel.

Nur der eine von Weinlechner beschriebene Fall (26) wäre geeignet, den Modus diploetischer Entstehung des neugebildeten Knochens zu illustrieren; hier sass das Knochenstück thatsächlich in einer Knochenschale, die der Chirurg mit der Knochenscheere spalten musste; es wurde aus einer Höhle geholt, welche durch den auseinander gedrängten Margo supraorbitalis gebildet wurde. Die Nasennebenhöhlen (Sinus frontalis und Antrum Highmori) erschienen intakt, durch den andrängenden Tumor im ganzen verschoben und im Lumen verkleinert; die Nasenpolypen in beiden Nasenhälften ohne gegenteilige Bedeutung.

Der zweite Fall desselben Autors (25) drückt aus, wie schwer resp. unmöglich es oft ist (besonders in einigermassen vorgeschrittenen Fällen), die Frage der peri- oder enostalen Entstehung zu beantworten; was ja ohne weiteres einleuchtet.

Um den äusseren Exostosen die knöchernen Sinusneubildungen entgegenzustellen, so kommen bei ihnen nach Arnold[1]) als Ausgangsort die Schleimhautauskleidung der Nasennebenhöhlen einerseits, andererseits in den zwischen Schleimhaut und Knochen befindlichen Gewebslagen (Endost von Arnold genannt) resp. das Mark zweifellos in Betracht. Es soll hier nur angedeutet werden, dass Arnold die Schleimhautentstehung negiert und die gewöhnlich begleitenden Sinus-Polypen als accidentelle, nicht kausale Erscheinungen auffasst, wohl aber den zweiten Fall beobachtet haben will, Beobachtungen, die

---

[1]) Virchow's Archiv, Bd. 57, p. 145. 1875.

er unter die wahren Enostosen im oben ausgeführten (Virchow'schen) Sinne einreiht.

Eine Vermutung Rokitansky's[1]) über die Entstehung orbitaler Knochenneubildungen bezieht sich auf die der Fronto-ethmoidal-Region, vornehmlich Produkte der Sinus. Er glaubt, dass diese Knochenneubildungen verknöcherte Enchondrome seien; die letzteren leitet er wieder von versprengten, resp. „der Einschmelzung entgangenen" Knorpelresten im Cohnheim'schen Sinne her, wobei er an das im Primordialcranium knorpelig vorgebildete und erst sekundär verknöchernde Os ethmoid anknüpft.

Die Form, in der die äusseren Orbitalexostosen uns begegnen, ist die eines Kugelabschnittes; kugelförmig oder eiförmig, sehen wir sie mit einer im allgemeinen circumscripten, mässig ausgedehnten Basis ihrer Unterlage aufsitzen; in manchen Fällen dehnen sie sich, aber mehr flächenhaft und weniger leicht abzugrenzen, über grosse Teile der Orbitalwand aus (9, 14, 19, 20, 21; Hyperostose), während ganz vereinzelt die Operateure von einem Stiele sprechen, den sie bei der Abtragung der Exostose gelöst haben, resp. glauben gelöst zu haben (23, 25). Die Oberfläche trägt in ganz unregelmässiger Anordnung viele kleinere Buckel und grössere Höcker und dazwischen entsprechende Einsenkungen (mamelonné findet sich bei den französischen Autoren). Indem das langsam sich bildende Knochengewebe mancherlei Wiederständen von Seiten des Orbitainhalts begegnet, gliedern sich grössere Teile deutlicher ab und es resultieren gelappte, lipomartige Formen (23, 25). Eine tiefere Furche, die den Abdruck des N. opticus bedeutet, lässt sich bisweilen am entfernten Knochenstück konstatieren.

Die Grösse der Exostosen ist etwa die einer Hasel- oder Wallnuss; bis zur Gänseeigrösse war sie im Fall 15 gewachsen, im Fall 26 war sie sogar $1^1/_2$ Mannsfaust gross.

In der Grössenscala nimmt die im Falle Seydel gewonnene Exostose mit den grössten Durchmessern 3 und 6 cm einen mittleren Platz ein.

---

[1]) Pathol. Anatomie. Wien 1844. Bd. II.

Grobanatomisch[1]) werden die gesamten orbitalen Knochengewächse eingeteilt in

1. spongiöse,
2. elfenbeinerne,
3. halbknorpelige.

Der letzte Fall, dass äussere Exostosen von einer Knorpellage eingehüllt sind, ist jedenfalls sehr selten (5), ein Befund, der Rokitansky auf die oben auseinandergesetzte Hypothese gebracht hat.

Berlin (l. c.), der Sinusosteome und äussere Orbitalexostosen zusammen betrachtet, fand 19 Mal Elfenbeinhärte hervorgehoben, 7 Mal war die Komposition eine gemischte, so zwar, dass aussen eine dichte, innen eine spongiöse Masse sich vorfand, oder umgekehrt; 1 Mal fand er die Geschwulst rein spongiös bezeichnet, 3 Mal als ganz oder teilweise cartilaginös.

Auch unter unseren Fällen finden sich in der Mehrzahl elfenbeinerne Exkrescenzen, 2 Mal ist gemischte Zusammensetzung, 2 Mal spongiöser Charakter hervorgehoben (12, 16).

Ganz exquisit zeigte auch im Falle Seydel die Exostose den Charakter des Elfenbeins, sowohl was die feste Consistenz, als auch die gelblich weisse Farbe betrifft. Die Schnittfläche zeigte keine Zeichnung, während sonst auch eine feine konzentrische Schichtung beobachtet wird.

Histologische Struktur. Wenn es auch am Knochenpräparat nicht mehr zu konstatieren war, so muss doch als wesentlich vorausgeschickt werden, dass in dem von uns beobachteten Falle der Operateur die Exostose von einem Gewebe eingehüllt fand, das als Periost anzusprechen war; es entspricht ja das ganz der periostalen Abstammung; in einigen anderen Fällen (4, 20, 24, 25) wird von der periostalen Einhüllung des Knochenstücks ebenfalls berichtet; während in der grösseren Zahl der Fälle die Beschreibung mangelt; bedauerlicher Weise, da uns die Art der Eindeckung ein Kriterium zur Unterscheidung der äusseren Exostosen von den Sinusosteomen an die Hand giebt. Letztere nämlich finden sich ge-

[1]) Berlin in Graefe-Saemisch, Handbuch der ges. Augenheilk. Leipzig 1880 und Mackenzie (l. c.)

wöhnlich von einer dünnen Hülle bedeckt, in welcher die meisten Autoren die Schleimhaut der Nebenhöhlenauskleidung oder wenigsten einen Abkömmling derselben wiederzuerkennen glaubten. Am deutlichsten war dies wohl bei einem Falle von Stirnhöhlenosteom, den Mitvalsky[1]) beschreibt, der Fall. M. fand an der den Tumor eindeckenden Membran eine mit sehr reichlichen, vielfach zur Geschwulstoberfläche senkrecht verlaufenden Gefässen versehene Submucosa und eine mit Cylinderepithel resp. Uebergangsepithel bedeckte Mucosa deutlich ausgeprägt. Das Epithel war an manchen Stellen so reichlich, dass es kleine Papillome bildete.

Von dem gewonnenen Knochenstück wurde bei unserem Falle ein Knochenschliff angefertigt und dieser einem normalen Knochenschliff entgegen gehalten. Es fiel 1. die geringe Zahl von Havers'schen Kanälen und darin befindlichen Blutgefässen auf; spärlich, in ganz unregelmässiger Anordnung sind dieselben über das Gesichtsfeld verteilt. 2. Dem entsprechend zeigten auch die Knochenlamellen, die im normalen Präparate die Havers'schen Kanäle als Pfeiler für ihre Gruppierung benutzen, einen durchaus ungeordneten Verlauf. 3. Die Grösse der Knochenkörperchen erschien beträchtlicher; hier und da Häufchen bildend, waren sie in anderen Partieen wieder ganz spärlich vertreten. 4. Fiel bei stärkerer Vergrösserung das deutliche Hervortreten der Knochenkanälchen auf. (vgl. die Tafel am Schluss.)

Die Differenzen vom Normalen sind nicht erheblich und durchaus nicht prinzipiell, so dass wir sagen können: es handelt sich um ein Gewebe, das die Charaktere des Knochens trägt. Denn wenn auch die Knochenkörperchen schon grösser erscheinen, so müssen wir daran denken — das meint auch Weber[2]) in seiner Monographie über die Knochengeschwülste —, dass dies durch die Schnittrichtung mit bedingt sein kann; sind die Körperchen im längsten Durchmesser getroffen, so erscheinen sie länglich und grösser, während der Querschnitt sie rund und klein zeigt. Auch die relative Häufigkeit ist von der Oertlichkeit und davon abhängig, ob der Schliff relativ

---

[1]) Arch. d'ophth. XIV, 1894.

[2]) Die Knochengeschwülste in anat. und prakt. Beziehung. Bonn 1856.

dünn oder dick ist und ev. die Einzelheiten mehrerer Niveaus nebeneinander in Erscheinung treten lässt.

Soweit in den von uns zusammengestellten Fällen die Autoren histologische Befunde mitteilen, sind diese ungefähr die gleichen wie der unserige.

Die Befunde, wie sie bei Stirn- und Siebbeinhöhlenosteomen vornehmlich gemacht worden sind, sind nun durchaus nicht gleichmässig und variieren von Geweben, die dem Knochengewebe sehr nahe kommen, bis zu solchen, die sehr weit davon entfernt sind. Ganz extrem nach der letzteren Richtung ist ein Fall, über den Kundrat[1]) berichtet, ein Fall eines Tumors der „Ethmoorbitalregion", der von der Gegend des Siebbeins ausgehend, einerseits nach der Stirn- und Schädelhöhle, andererseits nach der Orbita gewuchert war. Derselbe — an seiner Oberfläche gleich wie die Höhle, in der er sich befand, mit Flimmerepithel bekleidet — bestand aus einem grössten Teils fein fibrillären, von reichlichen Spindelzellen durchsetzten Grundgewebe, in welchem sich zahlreiche, durch Septa getrennte, von einer fadenziehenden graugelblichen Masse erfüllte Hohlräume befanden. Durch das Gewebe zerstreut fanden sich meist kugelige und häufig in Teilung begriffene Knorpelzellen, meist frei, nicht in Kapseln eingeschlossen; daneben Lamellen von Knochengewebe, welche den grössten Anteil des zarten Fachwerkes der Geschwulst ausmachten. Also eine Art Osteoma kystomatosum. Kundrat schliesst an diesen Befund folgende Auslassungen:

„Die Tumoren der Ethmoorbitalregion besitzen einen eigenartigen Charakter, der in ihrem regionären Ursprunge liegt und darin begründet sein dürfte, dass alle diese Geschwülste kongenitalen Ursprungs sind, hervorgehend aus den verschiedenartigsten Gewebskeimen dieser Region, die in die physiologischen Gewebe und so auch den Knochen eingeschlossen, im Extrauterinleben zur Entwickelung kommen und unter meist langsamen, selbst über Jahrzehnte ausgedehntem Wachstum zu umfänglichen Geschwülsten sich ausbilden können. Je nach dem die den Geschwülsten zu Grunde liegenden Gewebskeime reich oder ärmer an Bildungselementen für die einzelnen Gewebsarten sind und je nach ihrer Mischung mögen daraus die vorwiegend knöchernen oder sarkomyxomatösen Tumoren, durch Beimengung epithelialer Keime die mit Cysten ausgestatteten Geschwülste hervorgehen."

[1]) Wiener med. Jahrbuch III—IV, S. 543.

Chemisch[1]) ist zwischen unseren Orbitalexostosen und normalen Knochen überhaupt keine Differenz herauszufinden.

Den Sitz der knöchernen Orbitalgewächse anlangend, fand Berlin (l. c.) unter 49 Fällen 31 (= 63 %), die von oben ausgingen, und zwar 25 gerade von oben, 5 von oben und innen, 1 von oben und aussen; 10 (= 20 %) gingen gerade von innen, 6 (= 12 %) von unten, resp. unten innen aus.

Unter den von uns aus zusammengestellten Fällen gehen 21 von oben aus, 12 gerade von oben, 6 von oben innen, 3 von oben aussen; 3 von innen, 1 von aussen; im Fall 14 und 21 umfasste die Hyperostose flächenhaft mehrere Wände der Augenhöhle.

Die genauere anatomische Bestimmung des Ausgangspunktes ist in den späteren Stadien oft sehr schwer, Berlin fand am häufigsten das Stirnbein, in zweiter Linie das Siebbein beteiligt. In 11 von den von uns citierten Fällen ist allein oder im Verein mit anderen Knochen als Ausgangspunkt der Excreszenz angegeben das Os frontale 9 Mal, das Os ethmoid. 3 Mal, das Os maxillare 2 Mal, das Os sphenoidale 1 Mal. —

Während die Sinusosteome bisweilen zu zweien oder auch doppelseitig vorkommen, ist das bei den äusseren Exostosen nicht der Fall.

Warum nun gerade die obere und obere innere Region der Augenhöhle so häufig der Träger orbitaler Knochengewächse ist? Wir kommen da wieder auf den Begriff der Ethmoorbitalregion zurück, über deren Eigenart wir schon eine Auslassung von Kundrat citiert haben. Virchow (l. c.) beantwortet die Frage mit folgendem: Es sind das die beiden Regionen, welche in Beziehung auf ihre ursprüngliche Entwicklung die grösste Mannigfaltigkeit darbieten. Einerseits handelt es sich hier um die Stirnhöhlen, deren Ausbildung sich in ein ungleich späteres Lebensalter hinauszieht, andererseits ist die Zusammenfügung verschiedener Knochen an einander eine so dichte, dass gegenseitige Störungen bei der Entwicklung sehr leicht eintreten können. Dazu kommt die

---

[1]) Carius bei Knapp, Arch. f. Ophth. VIII, p. 255, 1861.

Nähe der Nasenhöhle und des Thränenkanals, von denen aus unabhängig Erkrankungen ausgehen können, welche sich auf die Nachbarschaft fortsetzen.

Für unsere äusseren Orbitalexostosen verlieren diese Erklärungen in dem Masse an Bedeutung, als, wie wir sehen werden, bei ihnen das Trauma andere ätiologische Momente, etwa auch das gestörter embryonaler Entwicklung, in den Hintergrund rückt. Dass aber der obere Orbitalrand gegenüber den anderen, mehr zurücktretenden Rändern der Augenhöhle besonders leicht traumatisch affiziert werden kann, leuchtet ein; ferner auch, dass z. B. ein gegen die Augengegend gerichtetes Horn einer Kuh, an dem äusseren zurückweichenden Orbitalrand vorübergleitend, sich leicht in der Grube fängt, die zwischen der Nasenwurzel und dem prominierenden Arcus supraciliaris resp. Margo supraorb. in natürlicher Weise gebildet wird.

Ueber die Aetiologie der orbitalen Knochengewächse äussert Berlin, dass die in Betracht kommenden Momente wenig gekannt sind; „es kommen im allgemeinen arthritische, rheumatische, scrophulöse, syphilitische Dyskrasieen in Betracht, ferner Erkältung, Traumen"; in den meisten Fällen würden wir auf embryonale Störungen im Sinne der Cohnheim'schen Theorie zu rekurrieren haben.

In 17 von unseren Fällen ist ein bestimmtes ätiologisches Moment angegeben worden; in den übrigen ist der Mangel einer ätiologischen Beziehung angedeutet, resp. über diesen Punkt stillschweigend hinweggegangen worden.

Es fand sich als Aetiologie angegeben:

10 Mal ein Trauma, und zwar:
Fall von der Treppe (2), Schlag mit einer Harke (3), Stoss mit dem Stiefelabsatz (8), Stoss an der Stuhllehne (9), Verletzung mit einem Holzsplitter (10), Doggenbiss (22), Quetschung mit einem Wasser gefüllten Eimer (15), Stoss einer Kuh mit ihrem Horn (16, 20, 27).

3 Mal Lues (17, 18, 19),

2 Mal Fraktur von Orbitalknochen und konsekutive Kallusbildung (13, 14).

1 Mal entzündlicher Prozess in der Stirnhöhle (?), Wasserkopf in der Jugend (11).

1 Mal Stockschnupfen, Gicht (4).

Aus diesen Zahlen lässt sich vielleicht für unsere Fälle äusserer Orbitalexostosen folgendes abstrahieren.

Traumen spielen eine hervorragende ursächliche Rolle; in 10 von 27 Fällen lässt die Anamnese darüber keinen Zweifel; im 9. und 10. Fall soll es freilich dahingestellt bleiben, in wie weit die Verletzung unmittelbar, und in wie weit sie mittelbar durch die konsekutive Entzündung im orbitalen Zellgewebe zur Irritation des Periostes beigetragen hat. — Etwa nun in den Fällen mit dunkler Aetiologie auch auf unbemerkte, geringfügige Traumen zu fahnden, hiesse wohl zu weit gehen; denn wir werden auf der anderen Seite zugeben müssen: Wer hätte sich nicht schon mal an den Kopf geschlagen, ohne bald darauf die Stelle durch eine knöcherne Schädelverdickung bezeichnet zu finden.

Jedenfalls ist es also in den bezeichneten Fällen die mechanische Einwirkung[1]), welche die Periostitis ossificans (und dann auch Ostitis ossificans) veranlasst, als deren Produkt wir dann die periostal eingehüllten, aus echtem Knochengewebe bestehenden Osteophyten (Exostose, bezw. Hyperostose) wiederfinden. — In den 3 Fällen, die sich auf luetischer Basis entwickelt hatten, handelte es sich in entsprechender Weise um eine Periostitis gummosa und begleitende ossificans. Es sind

[1]) An dieser Stelle darf auf die analogen, vornehmlich traumatisch bedingten Exostosen des Schädeldaches hingewiesen werden. Bruns (Handbuch der prakt. Chirurgie, S. 533) erzählt mehrere charakteristische Krankengeschichten, von denen eine kurz erwähnt werden soll. 31jähriger Weinbergsarbeiter erhielt beim Fällen eines Baumes einen Stoss mit einer buchenen Stange gegen die rechte Protub. front., die ihm aber keine offene Wunde setzte, so dass er nach kurzem Schwindelanfall die Arbeit wieder aufnehmen konnte. Nach $^1/_2$ Jahre fand man an der bezeichneten Stelle eine Knochenauftreibung von Erbsengrösse, die allmählich zunahm, so dass sie in 12 Jahren die Grösse und Gestalt eines halben Gänseeies erreicht hatte und in 16 Jahren die Grösse zweier kleiner aneinander gelegten Fäuste; ohne besondere körperliche oder geistige Beschwerden hervorzurufen. Bei der Sektion fand sich ausser der bedeutenden Exostose auf der Aussenfläche des Schädels auch noch eine beträchtliche Schicht neugebildeten Knochens auf der Innenseite desselben.

dies vielleicht bemerkenswerthe Typen der luetischen Periostitis orbitae, die, viel häufiger als es nach unserer Zusammenstellung scheinen möchte, und im allgemeinen nur mit Auftreibung der Orbitalränder einhergehend, hier im gleichen klinischen Bilde verliefen, wie die erste Gruppe unserer Exostosen; das eine Mal, mehr Hyperostose, eine tiefsitzende flächenhafte Knochenverdickung; in den beiden anderen Fällen umschriebene, sehr beträchtliche Knochenexcreszenzen. — Um eine überreichliche Kallusbildung handelte es sich im Fall 13 und 14; und zwar von äusserem Kallus, einem Produkte des allzu lebhaft arbeitenden Periostes. — Im Fall 11 soll ein entzündlicher Prozess in der Stirnhöhle — wie der Autor meint — auch zu einer Irritation der äusseren periostalen Bedeckung des Stirnbeins geführt haben, was die Osteophytenbildung zur Folge hatte; in ähnlicher Weise ist der 4. Fall ätiologisch zu beurteilen; der Stockschnupfen kann wohl angeschuldigt werden, im Sin. front. die bezeichnete (nicht eitrige) Entzündung per constinuitatem veranlasst zu haben.

Wir übersehen, dass sich die Zahl der äusseren Exostosen wesentlich einschränkt, die, dunkel in der Aetiologie, auf Störungen in embryonaler Zeit, etwa als wirkliche Neubildungen, zurückgeführt werden sollen, sondern dass es sich bei ihnen wohl hauptsächlich um Produkte des entzündlich irritierten Periostes handelt.

Verlauf. Es ist für die Orbitalexostosen charakteristisch, dass sie ganz langsam wachsen; denn, wenn es sich ja auch, wie wir eben gehört haben, im allgemeinen um entzündliche Vorgänge im Periost handelt, so sind diese ganz schleichender Natur; unter von Zeit zu Zeit auftretenden akuten Accessen, besonders wenn sich die Kranken neuen Insulten des leidenden Teils aussetzen, erfolgt lebhaftere Anbildung von neuen Knochenmassen; inzwischen kann dann der Fortschritt ein so minimaler sein, dass ein vollkommener Stillstand im Wachstum eingetreten zu sein scheint.

Die Exostosen hatten sich entwickelt:

im Fall 1 in	3	=	$2^1/_2$	=	im Fall 2 in	30 Jahren	
= =	6	=	3	=	= =	12	= $1^1/_2$ =
= =	13	=	30	=	= =	15	= 29 =

im Fall 16 in 12 Jahren, im Fall 17 in $^1/_2$ Jahr
" " 20 " $^1/_2$ " " " 22 " $1^1/_2$ "
" " 23 " $2^1/_2$ " " " 24 " 2 "
" " 25 " $^1/_2$ " " " 26 " 26 "
" " 27 " 4 "
(Seydel.)

(Im Herbst 1894 bemerkte unser Patient ein kleines Knötchen am Supraorbitaldach; Herbst 1898 kam die Geschwulst im Garnisonlazaret zur Beobachtung.)

Durchschnittliche Entwickelungszeit aus 17 Fällen: 7 Jahre.

Weber (l. c.) hat aus 41 Fällen von Schädelexostosen durchschnittlich 11 Jahre Entwicklungsdauer berechnet, gegenüber $1^2/_5$ Jahren, die er aus 5 Fällen von Zehenexostosen gefunden hatte. Die erhebliche Differenz zwischen den beiden Gruppen erklärt sich daraus, dass die Zehenexostosen bei den immerwährenden Insulten, denen sie ausgesetzt sind, dem Kranken viel Schmerzen machen und so früher ein Dazwischenkommen des Arztes veranlassen.

Von den Sinusosteomen hat Bornhaupt (l. c. S. 644) aus 16 Fällen eine mittlere Entwicklungsdauer von 8 Jahren berechnet, sie wachsen also auch recht langsam. Der Umstand, dass sie sich innerhalb der Höhlen entwickeln und erst später in der Orbita zum Vorschein und den Patienten zum Bewusstsein kommen, deutet eigentlich darauf hin, dass sie thatsächlich eine längere Entwicklung durchmachen, andererseits sind die die Höhlenneubildungen complizierenden Verhältnisse (wie das Betreten der Schädelhöhle) doch geeignet, die Patienten früher in die Beobachtung des Arztes zu bringen.

Einen akuten Access, von dem oben die Rede war, haben wir in unserem Falle (27) wohl in den entzündlichen Erscheinungen am linken Auge zu sehen, die unseren Patienten veranlassten, im März 1896 das Krankenhaus zu Neu-Oettig aufzusuchen; ebenso bedeutet das rapide Wachsen des Tumors in den fünf Wochen der Lazaretbeobachtung, welches mit starken Schmerzen und Schwindelgefühl verknüpft war, zweifellos einen solchen akuten Schub. Die entzündliche Irritation, die sich in solchen Perioden collateral am Inhalte der Orbita dokumentiert, kann in Injektion, in schweren Fällen in Chemosis des Conjunctiva bestehen. Im Fall 24 kam es gar

zu alarmierenden Allgemeinerscheinungen (frequenter Puls, Temperatursteigerung, Nausea etc.), bei denen aber vielleicht eine vorausgegangene Probeincision ursächlich in Betracht kommt. Hier glaubte übrigens Pooley dem entzündlichen Vorgang in der Orbita die leichte Lösung der Geschwulst verdanken zu müssen; es mochte dadurch zu einer gewissen Erweichung und Lockerung der Exostose an der Basis gekommen sein.

Vorkommen. Die beiden Geschlechter beteiligen sich in gleichem Maasse (14 Männer, 13 Frauen).

Was das Lebensalter betrifft, so wurden die Exostosen getragen

7 Mal von Individuen unter 20 Jahren,
9 = = = zwischen 20 und 30 Jahren,
8 = = = über 30 Jahren.

In 12 Fällen von Stirnhöhlenostemen fand Bornhaupt (l. c.) 9 Mal ein Alter zwischen 12 und 18 Jahren angegeben, 3 Mal ein solches zwischen 20 und 30 Jahren; wir begreifen das, da wir jetzt wissen, dass diese Tumoren ihre Entwicklung besonders in der Zeit nehmen, wo die Frontalsinus sich mit besonderer Energie entwickeln, d. h. in der Pubertätsperiode.

Wenn wir an die Thatsache anknüpfen, dass die äusseren Orbitalexostosen so häufig traumatischen Ursprungs sind, so müssen wir sie in allen Lebensaltern gleich oft vertreten finden, vielleicht in dem am häufigsten, wo der Mensch am geschäftigsten, sich am ehesten Traumen aussetzt (vergl. die Zahlen). —

Wenn wir von dieser Stelle unserer Ausführungen zurückblicken, gewinnen wir mehr und bestimmtere Anhaltspunkte, die beiden Gruppen der orbitalen Knochengewächse auseinanderzuhalten.

Die von uns beschriebenen Orbitalexostosen, resp. Hyperostosen (zusammen Osteophyten)[1])

1. kommen in allen Lebensaltern vor;
2. haben periostalen Ueberzug;
3. tragen die histologische Struktur des Knochens;
4. sind vielfach traumatischen Ursprungs.

[1]) cf. Smith (l. c.)

Die Höhlenosteome (Neubildungen im eigentlichen Sinne)

1. kommen in jungen Jahren vor;
2. sind meistens mit einem Schleimhautüberzug versehen;
3. weichen in der histologischen Struktur oft sehr weit vom Knochen ab;
4. das Trauma hat keine besondere ätiologische Bedeutung[1]).

Die Symptomatologie der äusseren Orbitalexostosen ist naturgemäss zum grossen Teil dieselbe, wie sie jeder Raum beschränkende Tumor in der Augenhöhle zeigt.

Als constanteste Erscheinung, sobald die Exostose eine gewisse Grösse erreicht hat, erscheint

1. die Dislokation des Bulbus. Der Tumor bringt zunächst das retrobulbäre Fettgewebe zum Schwund, und in dem Masse wie sein Wachstum die Resorption des Fettes überflügelt, macht sich eine Raumbeschränkung geltend. Aus dem Grade der Dislokation des Augapfels können wir einen annähernden Schluss auf den Umfang des Tumors ziehen (einen annähernden, denn wenn die Exostose recht tief liegt, wird sie erst relativ später, bei grösserer Ausdehnung, dislocierend wirken), aus der Richtung der Dislokation auf den Sitz desselben. Wie hochgradig die Verdrängung des Bulbus in extremen Fällen sein kann, zeigen mehrere von unseren Exostosen:
   F. 15. Disl. des Bulbus nach unten 3 cm, nach vorwärts 1,8 cm,
   F. 17. Disl. des Bulbus nach unten 0,7 cm, nach vorwärts 1,0 cm,
   F. 21. Disl. des Bulbus nach unten 1,4 cm, nach vorwärts 1,5 cm, nach aussen 0,2 cm,
   F. 25. Disl. des Bulbus nach unten 0,9 cm, nach aussen 1,1 cm.
2. Beweglichkeitsbeschränkung des Bulbus kann durch 2 Momente bedingt sein:

---

[1]) Vergl. auch Coppez, Arch. d'ophth. Bd. XV, S. 279, 1895. Bei 6 Fällen von Sinus Front.-Osteomen kam 1 Mal Trauma, auch nicht unzweideutig, in Betracht.

a) ein mechanisches; es liegt eine Raumbeschränkung nach der oder jener Richtung vor;

b) ein funktionelles, bedingt durch Dehnung, Zerrung und schliessliche Atrophie der Augenmuskelbündel.

Ist das erste sicher für die orbitalen Exostosen einschlägig (cfr. die verschiedenen Krankengeschichten), so muss man ihnen im Gegensatz zu den malignen Neubildungen nachsagen, dass sie eine erdrückende Wirkung auf die Muskeln nicht beobachten lassen. Im Fall 17 waren die Augenmuskeln, wenn man aus der Protrusion des Auges um 7 mm und aus der Senkung um 10 mm ($\sqrt{7^2 + 10^2} = 12{,}2$) eine Dehnung von 12,2 mm berechnet, gewiss stark ausgezogen, und doch wurde nach Reposition des Bulbus in seine normale Lage die Funktion wieder in vollem Umfange aufgenommen. In Fall 15 wurden trotz der beträchtlichen Dislokation des Augapfels und Dehnung der Muskeln ausgiebige assoziierte Bewegungen in der abnormen Stellung ausgeführt.

3. Diplopie ist ein ziemlich frühzeitiges Symptom, wenn die Exostose schnell gewachsen ist (17). Hat sich dagegen die Geschwulst langsam entwickelt, so kann Doppeltsehen fehlen trotz eminenter Bulbus-Dislokation (15). — Im Falle Seydel hatte sich erst während der Lazaretbeobachtung Diplopie eingestellt, d. h. in der Zeit, wo die Exostose in eine Periode lebhaften Wachsens eingetreten war. — Interessant ist in demselben Falle das post operationem bestehende Doppeltsehen: Es handelt sich bei demselben um eine mechanische Bewegungsbeschränkung durch die Narbe am inneren oberen Winkel des linken Auges; der Operateur brauchte sich nicht unbedingte Vorwürfe zu machen, den M. oblq. sup. ausser Funktion gesetzt zu haben. Diese Beobachtung findet ein Art Analogie im Falle 24, wo die Diplopie, überhaupt erst nach der Operation aufgetreten, durch rein mechanische Verhältnisse erklärt werden musste.

4. Lähmungen von Nerven kommen kaum vor; wenigstens

wurden nach Entfernung der Exostose die Augen stets wieder normal beweglich.

5. Schmerzen. Für die Exostosen ist es charakteristisch, dass sie sich schmerzlos entwickeln; es handelt sich ja um einen so schleichenden periostitischen Prozess, dass jedes Attribut einer akuten Affektion nicht ins Bild hineinpasst. Freilich, ist ein akuter Access da, so wird die Exostose druckempfindlich (17, 18, 24, 27); es bestehen Kopfschmerzen, und bisweilen den Schlaf verscheuchende Schmerzen in der Orbita (24, 27); sie sind durch entzündliche Teilnahme des Orbitainhalts, oder vielleicht durch Druck auf einen Nerven bedingt; so sind auch die Schmerzen beim gross gewordenen Tumor durch Zerrung der Nerven und Druck auf den Bulbus zu erklären.

6. Die Funktion der Lider ist vielfach gestört, besonders wenn es sich um ausgedehnte, oder die Orbitaränder occupierenden Exostosen handelt. Die Lider sind oft verlängert und verbreitert (15, 17), so dass schliesslich doch noch eine mehr oder weniger vollkommene Deckung des Bulbus möglich ist. Gegenteilig beobachtete Adamük[1]) einen Fall von Panophthalmitis, der durch eine innerhalb 10 Jahren schmerzlos sich entwickelnde Knochengeschwulst in der Orbita (zweifelhafter Provenienz) bedingt war.

   Durch die Verlängerung des oberen Lides, ebenso wie durch Schwellung und Verdickung desselben kommt es zu bisweilen auch hochgradigeren Ptosiserscheinungen (27; auch wohl in 17 so zu deuten, und nicht primäres Symptom der Lues).

   Ektropium wird durch die Formveränderung der Lider bedingt (15 am oberen und unteren Lide) und daraus resultierend Epiphora. Die letztere war in F. 20 und F. 24 ein sehr frühes und ausserordentlich belästigendes Symptom.

---

[1]) Arch. f. Augenheilk. Bd. 21, p. 337, 1890.

7. Veränderungen am Bulbus selbst:
   a) Störungen der Refraktion kommen leicht dadurch zu stande, dass die Exostose einfach in mechanischer Weise die Form des Bulbus alteriert; so kann durch Verkürzung der Bulbusaxe Hypermetropie hervorgerufen werden (17); andererseits kann durch einen von oben wirkenden Tumor die Augenaxe verlängert und aus einem hypermetropischen ein myopischer Zustand geschaffen werden (11; aus H = $^1/_{24}$ schliesslich M = $^1/_{30}$; bedeutet 0,83 mm Verlängerung der Axe). — Durch Formveränderung an der Cornea kommt es in entsprechender Weise zu Astigmatismus; derselbe war im Falle 15 so erheblich (— 5 D + 4 D), dass man es der Hornhaut leicht ohne weiteres ansehen konnte.
   b) Alterationen des Sehnerven und der Netzhaut. Es ist begreiflich, dass der N. opticus leicht der Angriffspunkt wird für die Insulte des immer grösser werdenden Tumors; er wird gedrückt und gedehnt bisweilen in ganz enormem Grade:
      in F. 15 aus der Bulbus-Dislokation berechnet $\sqrt{3{,}0^2 + 1{,}8^2} = 3{,}5$ cm;
      in F. 13 — 2,5 cm; in F. 17 — 1,2 cm.

      Wenn die Dehnung langsam vor sich geht, so ist die Schädigung des Nerven und des Visus immerhin eine geringe; aber auch im Fall 17, wo es sich um eine rasch erfolgende, ziemlich bedeutende Verlängerung des N. opticus handelte, konnte bei zeitigem Eingreifen ein relativ geringer bleibender Schaden in der Opticus-Funktion beobachtet werden. Ophthalmoskopisch kann man in den bezeichneten Fällen eine ablassende Papille mit engen Retinalgefässen sehen (14, 15, 20), häufiger kommt es durch Irritation des Opticus und Circulationstörung am hintereren Augenpole zum Bilde der Neuritis optica, die geschlängelten und überfüllten Retinalgefässe beweisen die bestehende Blutstauung (17, 22, 23, 24). — Bisweilen kann

durch eine umschriebene Ablatio retinae der Ort vermutet werden, wo der Tumor dem Bulbus anliegt (17).

c) Die erhöhte Tension des Bulbus, eine Erscheinung, die nicht häufig ist, bedeutet auch die bestehende Circulationsstörung (15); es ist erklärlich, dass durch die die Orbitahöhle stark einengende Exostose ein Druck auf Blut- und Lymphgefässe ausgeübt wird, was dann eine Störung der Säftecirculation im Bulbus zur Folge hat. — Vielleicht kommt der unmittelbare Druck des Tumors auf den Bulbus auch in Betracht.

8. Zu einer Erweiterung der Orbita kommt es bei sehr grossen Tumoren (15); die einzelnen Wände werden im Sinne einer Raumvergrösserung verdrängt. —

Die Symptomatologie der Sinusosteome, sobald sie die Augenhöhle betreten haben, ist die gleiche wie die der Orbitalexostosen, soweit es die Erscheinungen am Augenhöhleninhalte betrifft.

Die Diagnose der äusseren Orbitalexostosen gründet sich auf deren Härte, Unverschieblichkeit, ihren direkten Zusammenhang mit dem Knochen. Das Bild wird vervollständigt durch das im allgemeinen langsame, schmerzlose Wachsen, den Mangel an entzündlichen Erscheinungen der umgebenden Weichteile.

Differentialdiagnostisch kommt in Betracht:

1. Das Sinusosteom,
2. Flüssigkeitsansammlung im Sinus (Empyem, Hämatom, Hydrops),
3. Sarkom, vom Knochen oder der Dura Mater ausgehend.

ad 1. So wünschenswert es auch wäre, im Hinblick auf Prognose und Therapie, so ist doch der erste Punkt der Differentialdiagnose, der schwerste von allen, oft gar nicht sicher durchzuführen, was nach dem in der Symptomatologie gesagten ohne weiteres einleuchtet. Wir müssen uns da an Erscheinungen halten, die oft die Sinusneubildungen begleiten. Infolge Reizung der Sinusschleimhaut kommt es leicht zu Sekretion und Sekretansammlung, andererseits zu Polypen-

bildung in den Höhlen; durch kleine Fisteln suchen die Sekrete ihren Weg nach aussen. — Die Stirnhöhlenosteome, die sich zuerst durch Auftreibung des medialen Teils des oberen Orbitalrandes bemerkbar machen, dringen oft nach Usurierung der inneren (oberen) Höhlenwand in die Schädelhöhle ein, und führen ev. zu Hirnsymptomen, desgleichen die Keilbeinosteome. Die Osteome des Antr. Highmori, welche zuerst eine Auftreibung des inneren unteren Orbitalrandes verursachen, lieben es dagegen, bald die Nasenhöhle zu verlegen; alles Symptome, die uns hie und da in die Lage bringen, die Diagnose zu verfeinern. Auf die anamnestischen Daten (Alter, Aetiologie), die wir diagnostisch verwerten können, ist oben schon hingewiesen worden.

ad 2. Hauptsächlich sind es die Sekretansammlungen im Sin. front., welche dessen vordere (untere) Wand gegen die Orbita vortreiben können, und, so lange diese Wand noch nicht osteoporotisch verdünnt ist, das Bild eines knöchernen Orbitalgewächses abgeben können. — Es handelt sich meist um Leute mit chronischem Nasenkatarrh, wo dann leicht Gelegenheit zur Infektion der Stirnhöhlen gegeben ist. Kopfschmerzen, besonders am vorderen Teil des Kopfes und an der Nasenwurzel, Schwindel und traurige Stimmung; öfterer Abgang von Schleim und Eiter aus einem Nasenloch (mit gleichzeitigem Absinken der Kopfschmerzen), ev. das Vorhandensein einer Fistel am oberen, inneren Orbitalrand: Das sind die Erscheinungen des Stirnhöhlenempyems. Liegt pulsierendes Ausfliessen des Sekretes vor, so bestätigt das die Diagnose und beweist, dass die Flüssigkeit aus einer sehr gefässreichen Höhle kommt[1]). Dass Irrtümer leicht passieren können, beweist eine Mitteilung des Herzog Carl Theodor[2]) v. Bayern. Danach war eine knochenharte, haselnussgrosse, nicht verschiebliche, höckerige Geschwulst am oberen inneren Augenwinkel — 21jähriger Mann mit chronischem Nasenkatarrh — erst bei der Operation, wo man an eine verdünnte knisternde Stelle kam, als Eiter erfüllter aufgetriebener Sinus frontalis erkannt.

---

[1]) Sapieschko, A. f. A. 1890.

[2]) Wien. med. Presse 1886, p. 1056.

Sehr selten kann ein Hydrops[1]) sin. front. in Betracht kommen; es handelt sich „in der Regel um eine Cystenbildung in der Stirnhöhle, ausgehend vielleicht von einer Schleimdrüse.“ —

Ein Hämatom[2]) des Sinus front. hatte sich bei einem 7jährigen Mädchen $^3/_4$ Jahr nach einer Kontusion gebildet, wurde aber bei der Auftreibung der orbitalen Wand für eine Knochengeschwulst gehalten und erst bei der Operation richtig erkannt.

ad 3. Ein periostales Knochensarkom kann durch begleitende Periostitis ossif. unter Umständen eine solidere Konsistenz bekommen; ein myelogenes, das die äusseren und inneren kompakten Knochenlamellen des Stirnbeins auseinanderdrängt, oder ein Dura-Sarkom, das den Stirnknochen, vor der schliesslichen Usur, schalenförmig vor sich hertreibt, kann unter Umständen den Eindruck eines knöchernen Tumors machen. Solche Neubildungen sind als maligne zu erkennen, daraus:

a) dass sie rapid wachsen und auf Druck empfindlich sind (ähnliches freilich bei den Exostosen im Stadium des akuten Accesses);
b) dass sie die umgebenden Teile erdrücken und zum Schwund bringen; stark entzündliche Reaktion in der Umgebung hervorrufen;
c) dass sie sich ev. verkleinern lassen, wenn die unter der schon dünnen Knochendecke liegende Geschwulst weich ist und sich in die Schädelhöhle einigermassen verschieben lässt.

Prognose. Von den äusseren Orbitalexostosen werden wir, wenn wir sie sich selbst überlassen, eine Gefährdung des Lebens nicht zu fürchten haben; freilich sind die Störungen, die sie bedingen, ganz ausserordentliche: eine oft ganz monströse Entstellung, lebhafte Schmerzhaftigkeit und Ruin des betreffendes Auges[3]) (4,12, 15, 16, 20).

---

[1]) Heineke, Die chir. Krankh. des Kopfes 1882 (D. chirurg. Lief. 31), p. 251.

[2]) Fall von Billroth, citiert von Heineke (l. c.).

[3]) cf. Berlin (l. c.).

Auch die Sinusosteome, trotz ihrer Tendenz, in die Schädelhöhle zu wuchern, sind deswegen weniger für das Leben bedrohlich, weil sie auch sehr langsam wachsen und dem Schädelinhalte die Möglichkeit der Accomodation gewähren.

Spontane Nekrotisierungen und Loslösung orbitaler Knochentumoren, wenn schon sie bei Sinusneubildungen selten sind, scheinen bei äusseren Exostosen überhaupt nicht vorzukommen. So war es, nach einer Mitteilung von Imre[1]), ein ungewöhnlich grosses (250—300 gr schwer), 42 Jahre bestehendes Stirnhöhlenosteom, welches bei einer 64 Jahre alten Frau nach längeren entzündlichen Erscheinungen aus einer grossen, stark secernierenden Höhle spontan eliminiert wurde.

Therapie. Handelt es sich um eine Exostose luetischer Basis, so wird man sie durch eine antiluetische Kur zu beeinflussen suchen (17, 18, 19).

In allen anderen Fällen kommt bei den orbitalen Knochengewächsen insgesamt eine chirurgische Therapie in Betracht. Von historischem Interesse sind die Massnahmen der älteren Autoren, welche, von der wenn auch nicht häufigen Beobachtung der Spontanausstossung ausgehend, auf künstlichem Wege eine Nekrotisierung und Lösung der Knochenstücke herbeizuführen gedachten; dazu wollten die einen[2]) die Geschwulst freilegen und des Periostes entblössen (ähnliches ist in F. 19 von Jeafferson geschehen), andere durch Applikation von Kauterien eine chronische Eiterung herbeiführen. So berichtet Keate[3]) über einen Erfolg bei Anwendung von Kal. caustic. und Acid. nitric. Einer Empfehlung der Salzsäure durch Cannstatt[4]) liegt die Ueberlegung zu Grunde, die Salzsäure könnte auf dem Wege chemischer Umsetzung den kohlensauren und phosphorsauren Kalk des Knochens zu lösen und eine leichter resorbierbare Gallerte zurückzulassen in der Lage sein. An diese Stelle ge-

---

[1]) Centralbl. f. Augenheilk. 1882, p. 41.

[2]) A. Cooper, surgic. essays. London 1818. 3. ed., citiert nach Grünhoff (l. c.)

[3]) Hawkin's Vorles., übers. von Behrend. Leipzig 1847. Bd. II, p. 607; citiert nach Grünhoff.

[4]) v. Graefe's u. Walther's Journal der Chirurgie u. Ophthalm., Bd. 27. Heft I, p. 108. Berlin 1838; citiert nach Grünhoff.

hört eine Mitteilung Spoerings[1]), die übrigens nicht des Humors entbehrt. Bei einem 21jährigen Patienten, Träger eines Siebbeinosteoms, hatte ein Chirurg mehrere verunglückte Extraktionsversuche gemacht; da applizierte ein Bauer ein Geheimmittel um die Geschwulst, welches 12 Tage lang unerträgliche Schmerzen und Ohnmachten verursachte. Nach mehrfacher Applikation soll sich der Tumor schliesslich von selbst gelöst haben.

Man übersieht ohne weiteres, dass das alles Methoden sind, über die heute nicht mehr zu diskutieren ist: Sie sind sehr schmerzhaft, langwierig und unsicher wirkend und — ohne Zweifel — auch nicht ungefährlich. Denn wer könnte (selbst wenn die Praxis die Bedingungen des Reagensglasversuches wiederhole) die HCl-Applikation so praktizieren, dass die Säure — die, um zu wirken, schon ziemlich konzentrirt sein müsste — nicht auch schonungsbedürftige Teile alteriere.

Die eigentliche chirurgische Therapie besteht in der Resection (Abtragung eines möglichst grossen Teils des Tumors) oder der Exstirpation (Entfernung von Geschwulst und Geschwulstboden). Seinen Standpunkt (im Jahre 1861!) gegenüber diesen beiden Methoden präcisiert Grünhoff (l. c. p. 46) mit folgendem: Während erstere Methode an allen Exostosen der Orbita ausgeführt werden darf, kann die letztere nur bei solchen in Anwendung gebracht werden, bei deren Entfernung mit einem Teile der Knochenwand die Schädelhöhle nicht ereröffnet wird, also bei den Exostosen des Siebbeins, Thränenbeins, Oberkiefers und Jochbeinfortsatzes. — Bei den Exostosen der Pars. orbit. des Stirnbeins und Keilbeins muss wegen der Brüchigkeit dieser Teile bei der Operation grosse Vorsicht beobachtet werden, damit die Schädelhöhle nicht eröffnet wird. Nach diesem Grundsatze übten die älteren Chirurgen, besonders bei den Orbitaldachgewächsen, mehr die Resektion, wenn ihnen auch die Abtragung der elfenbeinernen Knochenmasse unendliche Schwierigkeiten machte. Mackenzie (7) musste sich zufrieden geben, als er die Arbeit kaum zur Hälfte gethan hatte. Gerhard van der Meer[2]) hat, um einen harten Tumor zu ent-

---

[1]) Abhandl. der k. schwed. Akademie d. Wiss. 1778. IV. S. 206; citiert nach Mackenzie (l. c.).

[2]) Diss. exhibens historias etc. Groningae 1829; citiert nach Bran's Handb. d. prakt. Chir.

fernen, nicht die Geduld verlieren dürfen, 8 Wochen lang täglich eine kleine Partie wegzumeisseln.

Bei der Schwierigkeit der Aufgabe ist die grosse Zahl der Instrumente verständlich, die empfohlen oder verwendet wurden; verschiedene Arten von Sägen: die Stichsäge; Thal's Hahnenkammsäge (von Himly)[1]); Jeffray's Kettensäge in verkleinertem Massstabe, die durch ein durchgebohrtes Loch hindurchgeführt werden sollte; die Hey'sche Säge; die Martin'sche Scheibensäge; ferner der Trepan, der Drillbohrer (Grossmann)[2]). Adamück (l. c.) war es, dem 2 Heine'sche Osteotome bei der Entfernung eines Sinusosteoms brachen. Den sägenden Instrumenten gegenüber gewannen Hammer und Meissel — besonders in neuerer Zeit — da Anwendung, wo eine relativ breite Basis oder ein tieferer Sitz des Tumors ein Angehen mit der Säge erschwerten. —

Die Resektion muss in dem Masse gegenüber der Exstirpation an Boden verlieren, als die modernen Chirurgen einer nicht zu umfangreichen Entfernung der Schädelhöhle nicht mit den Befürchtungen der älteren gegenüberstehen. Dazu kommt, dass die Exstirpation, wo doch die Geschwulst mit ihrem Boden vom normalen Knochen und dann auch im normalen Knochen abgesetzt wird, dem Operateur in der oben besprochenen Richtung weniger Schwierigkeiten macht und nicht so viel Zeit kostet, ferner, dass sie (die radikale Methode) die Befürchtung eines Recidivs, so minimal sie auch ist, vollkommen unnöthig macht (Recidiv im Fall 23). Wir eröffnen bei der Exstirpation in jedem Fall die Diploe der Orbitalknochen und ebenen so einen besonders gut betretbaren Infektionsweg, wird vielleicht eingeworfen werden. Dieser Möglichkeit entgehen wir auch nicht immer bei der Resektion, da doch die Diploe des Geschwulstbodens nicht immer sclerosiert ist, vielmehr häufig einen Ausläufer in den spongiösen Kern des Tumors sendet.

Wie wir operieren sollen?

Jamain[3]) empfiehlt, den Tumor in vorbereitender Weise

---

[1]) Augenheilkunde Bd. I. Berlin 1843. S. 369.

[2]) A. f. A. Bd. 18. 1888, p. 286.

[3]) Ann. d'ocalist. Bd. 101, p. 59.

mit Hammer und Meissel anzugehen, und ihn schliesslich mit Hebel (levier) und Zange (pince) definitiv zu lösen; er meint wohl nichts anderes, als was der Operateur in dem von uns beobachteten Falle gethan hat: Der Tumor wurde ummeisselt, ein Elevatorium in die geschaffene Rinne eingesetzt und mit Unterstützung des Instrumentes am Margo supraorb. Geschwulst und Geschwulstboden aus der Kontinuität des Orbitaldaches herausgehebelt.

Betreff der Sinusosteome nennt Bornhaupt (l. c.) Volkmann als ersten, der es systematisch durchgeführt hat, die Tumoren aus ihrer knöchernen Einkapselung zu befreien und dann erst die Implantationsstelle anzugehen.

Die Prognose des operativen Vorgehens bei den knöchernen Orbitalgewächsen stellt sich nach Berlin (l. c.) sehr schlecht; er hat nach seinen Zusammenstellungen 38 % Mortalität herausgerechnet und spricht sich dahin aus, „dass Exstirpation oder Resektion eines orbitalen Knochentumors nur dann vorgenommen werden darf, wenn die obere Wand nicht beteiligt ist. Ist der Bulbus ohne eine Resektion eines vom Stirnbeine ausgehenden Osteoms nicht zu erhalten, so ist die Enucleation desselben zur Beschwichtigung der Schmerzen vorzunehmen.“ Er citiert Mackenzie: es könne in gewissen Fällen gut sein, den dislocierten Augapfel zu entfernen, z. B. wenn das Sehen vernichtet ist und die Schmerzen unerträglich sind. Aehnliches findet sich auch bei Demarquay (l. c.) ausgesprochen.

Nach unserer Zusammenstellung ist 18 Mal operativ vorgegangen worden (bei den nicht angegangenen Exostosen kam in F. 9 und 10 Komplikation mit intraorbitaler Entzündung; in F. 13, 15, 16 zu hohes Alter der Patienten und das exzeptionell späte Stadium der Exostose, in F. 12 vielleicht der zu tiefe Sitz, in F. 17, 18, 19 Lues in Betracht); in den 18 Fällen ist 1 Mal $3^1/_2$ Monate (!) p. operat. Tod durch Erysipel eingetreten (5,5 %), und das war in dem von Weinlechner operierten Falle (26) eingetreten, dessen Zugehörigkeit zu den reinen äusseren Exostosen nicht ein Mal über alle Zweifel erhaben ist. Hier waren durch die vielbuchtige Höhle, die nach der Operation zu versorgen war, Verhältnisse gegeben, wie wir sie bei den Sinusosteomen immer antreffen. Bei den 17 übrigen Fällen war durch die Operation ein befriedigender

kosmetischer, und wo man nicht schon zu spät kam (4, 14, 20) ein guter funktioneller Erfolg zu verzeichnen (2, 3, 11, 24, 27); 2 Mal ein negatives Ergebnis: in F. 21 ergab sich während der Operation die Notwendigkeit der Enucleation, in 22 war durch gestörten Wundverlauf die Vernichtung des allerdings schon geschmälertes Visus herbeigeführt worden.

Die Differenzen zwischen unseren und Berlin's Resultaten erklären sich, wenn man bedenkt, dass letzterer die knöchernen Orbitalgewächse alle insgesamt der Beurteilung unterzieht, während wir die reinen Orbitalexostosen herausgesondert haben.

„Ein Zusammenwerfen aller orbitalen Knochentumoren ist aber nicht angängig.“[1]) Die äusseren Exostosen gäben eine ganz andere Prognose als die Sinusneubildungen; während es bei ersteren keinen sicher konstatierten Fall gäbe, wo die Operation letal verlaufen sei, berechnet B. für die Stirnhöhlenosteome z. B. eine Mortalität von mehr als 50% (!).

Die häufige und ausgedehntere Eröffnung der Schädelhöhle und die komplizierteren Wundverhältnisse geben hier gar zu oft zu Meningitis und Encephalitis Anlass.

Für die Indicationsstellung geht der Chirurg von der Erfahrung aus, dass die Orbitalexostosen, sich selbst überlassen, ganz schwere Störungen bei ihren Trägern hervorrufen, dass sie aber, operativ angegangen, in betreff der funktionellen Restitution des Auges, eine günstige Prognose geben; dass schmalbasige und dem Orbitalrande näher sitzende mit mehr Erfolg anzugehen sind, als breitbasig und tiefer sitzende.

Die Indikationsstellung ist durch die feinere Diagnose und die grössere Sicherheit in der A- und Antiseptik eine weitere geworden und verspricht in Zukunft durch die Fortschritte der chirurgischen Technik (für tief sitzende Exostosen die Kroenlein'sche[2]) temporäre Resektion der äusseren Orbitalwand, Bruns' Beitrg. z. kl. Chirurg. IV, 158, 1889) einen noch breiteren Rahmen zu gewinnen.

[1]) Bornhaupt (l. c.).

[2]) Schuchardt (Berlin. Klin. Wochenschrift 1897, No. 27, p. 594) berichtet über eine wallnussgrosse, nach hinten bis zum Fov. opt. reichende knöcherne Orbitaldach-Geschwulst, die er nach der Kroenlein'schen Methode einem 28jährigen Manne entfernte.

Herrn Oberstabsarzt Dr. Seydel, Privatdozenten an der Universität München, erlaube ich mir, für die Ueberlassung des Falles ergebenen Dank zu sagen.

Lebenslauf.

Ich, Felix Miodowski, mos. Religion, wurde als Sohn des Kaufmanns Meier Miodowski und seiner Frau Frieda, geb. Marbe, am 1. Januar 1876 zu Bojanowo geboren. Die elementare Bildung erhielt ich auf der Bürgerschule meiner Heimatstadt, besuchte von Michaelis 1886 an das Gymnasium zu Sorau N.-L., welches ich Ostern 1894 mit dem Zeugnis der Reife verliess. Ich widmete mich sodann dem Studium der Medizin an der Universität Breslau, wo ich am 22. Februar 1896 das Tentamen Physikum bestand. Klinische Medizin hörte ich an den Universitäten Zürich, München, Breslau.

Im Wintersemester 1898/99 unterzog ich mich der ärztlichen Staatsprüfung, die ich am 28. Februar 1899 vollendete. Das Examen rigorosum bestand ich am 9. März 1899.

Ich hörte während meiner Studienzeit die Vorlesungen und Kurse folgender Herren Professoren und Docenten:

Axenfeld, Bauer, Born, Caro, Chun, F. Cohn (†), H. Cohn, Czerny, Ebbinghaus, Eichhorst, Elster, Filehne, Flügge, Fränkel, Groenouw, Hasse, Heidenhain (†), Hitzig, Hirt, Hürthle, Kast, G. Kauffmann, Keilmann, Kionka, Kümmel, Küstner, Ladenburg, Meyer, v. Mikulicz, Neisser, Platter, Ponfick, Ribbert, Richter, Röhmann, Tietze, Uhthoff, Weintraud, Wernicke, Wlassack, v. Ziemssen.

Allen meinen verehrten Lehrern spreche ich meinen herzlichen Dank aus.

Thesen.

1. Die äusseren Orbitalexostosen und die die Orbita secundär betretenden Sinusosteome sind, sowohl sich selbst überlassen, als auch operativ angegangen, von ganz verschiedener Prognose.

2. Die Pleuritis serosa idiopathica ist fast immer tuberkulösen Ursprungs.

3. Die consequent durchgeführte conservative Behandlung der Gelenktuberkulosen steht bezüglich der Anzahl der erreichten Heilungen der operativen Therapie nicht nach, ist ihr dagegen überlegen bezüglich der funktionellen Resultate.

4. Die Erfahrungen mit Tuberkulin R, wenn auch nicht überall günstig, sind doch solche, dass sie zu weiterer Prüfung auffordern.

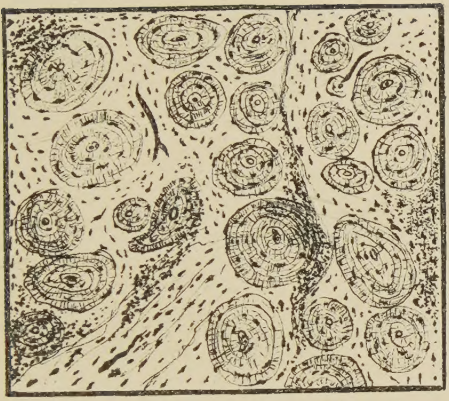

Schliff eines norm. Knochens.

Schliff der Orbitalexostose (F. 27)